

# Diagnostik und Therapie der Venenthrombose und der Lungenembolie

Datum der Verabschiedung: 10. Oktober 2015

Gültigkeitsdatum: 09. Oktober 2020

Federführende Fachgesellschaft:  
Dt. Gesellschaft für Angiologie – Gesellschaft für Gefäßmedizin

## Mitglieder des Leitlinienverfahrens

### **Leitlinienkoordination:**

Prof. Dr. med. Viola Hach-Wunderle, Krankenhaus Nordwest – Sektion Angiologie,  
Steinbacher Hohl 2-26, 60488 Frankfurt a.M.

### **Leitliniensteuerungsgruppe:**

Dr. med. H. Gerlach (DGP), Prof. Dr. med. V. Hach-Wunderle (DGA), Prof. Dr. med. St.  
Konstantinides (DGK), Dr. med. Th. Noppeney (DGG), Prof. Dr. med. H. Riess (DGHO),  
Prof. Dr. med. S. Schellong (DGIM), Prof. Dr. med. J.E. Wildberger (DRG)

### **AWMF:**

Prof. Dr. med. Ina Kopp, Marburg

## **Wissenschaftliche Gesellschaften:**

### **Dt. Gesellschaft für Allgemeinmedizin und Familienmedizin (DEGAM)**

Prof. Dr. med. Heinz-Harald Abholz, Düsseldorf

### **Dt. Gesellschaft für Anästhesiologie und Intensivmedizin (DGAI)**

Prof. Dr. med. Thomas Volk, Homburg/Saar

### **Dt. Gesellschaft für Angiologie – Gesellschaft für Gefäßmedizin e.V. (DGA)**

Prof. Dr. med. Viola Hach-Wunderle, Frankfurt a. Main

### **Dt. Gesellschaft für Gefäßchirurgie und Gefäßmedizin – Gesellschaft für operative, endovaskuläre und präventive Gefäßmedizin e.V. (DGG)**

Dr. med. Thomas Noppeney, Nürnberg

### **Dt. Gesellschaft für Gynäkologie und Geburtshilfe (DGGG)**

Prof. Dr. med. Erich-Franz Solomayer, Homburg/Saar

### **Dt. Gesellschaft für Hämatologie und Medizinische Onkologie (DGHO)**

Prof. Dr. med. Hanno Riess, Berlin

### **Dt. Gesellschaft für Innere Medizin e.V. (DGIM)**

Prof. Dr. med. Sebastian Schellong, Dresden

### **Dt. Gesellschaft für Internistische Intensivmedizin und Notfallmedizin (DGIN)**

Prof. Dr. med. Michael Buerke, Siegen

### **Dt. Gesellschaft für Interventionelle Radiologie und minimal-invasive Therapie (DeGIR)**

Prof. Dr. med. Walter Wohlgemuth, Regensburg

### **Dt. Gesellschaft für Kardiologie – Herz- und Kreislaufforschung e.V. (DGK)**

Prof. Dr. med. Stavros Konstantinides, Mainz

### **Dt. Gesellschaft für Nuklearmedizin e.V. (DGN)**

Prof. Dr. med. Wolfgang Schäfer, Mönchengladbach

### **Dt. Gesellschaft für Phlebologie (DGP)**

Dr. med. Horst Gerlach, Mannheim

### **Dt. Röntgengesellschaft (DRG)**

Prof. Dr. med. Joachim E. Wildberger, Maastricht

### **Dt. Gesellschaft für Thrombose und Hämostaseforschung (GTH)**

Prof. Dr. med. Michael Spannagl, München

### **Dt. Gesellschaft für Ultraschall in der Medizin (DEGUM)**

Dr. med. Wolfgang Blank, Reutlingen

## Inhaltsverzeichnis

Mitglieder des Leitlinienverfahrens .....	2
Präambel.....	5
Ziele der Leitlinie.....	5
Anwendungsbereich der Leitlinie .....	5
Zusammensetzung der Leitliniengruppe .....	5
Konsensusverfahren, Leitlinienerstellung und Verabschiedung .....	6
Finanzierung der Leitlinie und Darlegung möglicher Interessenskonflikte .....	7
Danksagung .....	7
Gültigkeitsdauer und Aktualisierungsverfahren .....	7
Disseminierung und Implementierung.....	7
Bein- und Beckenvenenthrombose (TVT).....	8
Definition und klinische Problematik.....	8
Diagnostik der Venenthrombose .....	9
Klinische Diagnostik .....	9
D-Dimer-Tests .....	10
Kompressionsultraschall.....	11
Phlebographie .....	13
Magnetresonanz (MR) - und Computertomographie (CT) - Phlebographie.....	13
Diagnostische Algorithmen .....	14
Umfelddiagnostik: Thrombophilie / Tumor .....	16
Rezidivthrombose.....	18
Verlaufsuntersuchung .....	19
Therapie der Venenthrombose .....	21
Initiale Antikoagulation.....	21
Erhaltungstherapie .....	22
Verlängerte Erhaltungstherapie .....	24
Kompressionstherapie.....	27
Rekanalisierende Maßnahmen.....	27
Immobilisierung .....	28
Ambulante Thrombosetherapie .....	29
Vena cava-Filter .....	29
Besondere Krankheitsentitäten .....	30
Venenthrombose in Schwangerschaft und Wochenbett.....	30
Venenthrombose bei Tumorpatienten.....	32
Katheter-assoziierte Thrombosen.....	33
Thrombose der Arm- und Schultervenen.....	34
Thrombophlebitis (Oberflächliche Venenthrombose) .....	35
Isolierte distale Venenthrombose .....	36
Thrombose der Vena jugularis interna.....	37

Inzidentielle / asymptomatische Venenthrombose .....	38
Lungenembolie (LE) .....	39
Definition und klinische Problematik.....	39
Diagnostik der Lungenembolie.....	40
Klinische Diagnostik .....	40
D-Dimer-Tests .....	40
Computertomographie.....	41
Szintigraphie .....	42
Magnetresonanztomographie / MR-Angiographie.....	43
Pulmonalisangiographie .....	44
Sonographie der Beinvenen .....	44
Echokardiographie .....	45
Sonographie der Lungen.....	46
Diagnostische Algorithmen .....	46
Therapie der Lungenembolie .....	49
Risikostratifizierung .....	49
Antikoagulation.....	50
Thrombolyse .....	50
Mechanische Reperusionsverfahren .....	51
Vena cava-Filter .....	52
Risiko-adaptierte therapeutische Strategie .....	52
Besondere Krankheitsentitäten .....	54
Lungenembolie in Schwangerschaft und Wochenbett .....	54
Inzidentelle / asymptomatische Lungenembolie .....	55
Nachsorge der Lungenembolie .....	55
Chronisch-thromboembolische pulmonale Hypertonie (CTEPH) .....	55
Literaturverzeichnis .....	57
Tabellen und Abbildungen.....	82

# Präambel

## Ziele der Leitlinie

Ziel der Leitlinie ist die Optimierung von Diagnostik und Therapie der Venenthrombose und der Lungenembolie. Die medizinische Qualität von Untersuchungs- und Behandlungsverfahren stand dabei im Vordergrund; ökonomische Aspekte waren nicht primär entscheidungsbestimmend.

Die Leitlinie nimmt insbesondere zu folgenden Fragen Stellung:

- was sind die Vor- und Nachteile der zur Verfügung stehenden Untersuchungs- und Behandlungsmethoden?
- welche diagnostische Abfolge von Untersuchungen ist unter verschiedenen klinischen Bedingungen sinnvoll?
- wann ist eine invasive(re) Therapie erforderlich?
- unter welchen Voraussetzungen ist eine länger- /langfristige Therapie empfehlenswert?
- wie unterscheidet sich das Vorgehen in besonders „vulnerablen“ Patientenkollektiven (u.a. Schwangere, ältere Menschen) sowie unter besonderen Begleitumständen (Malignom, Niereninsuffizienz)?

## Anwendungsbereich der Leitlinie

Die in der Leitlinie getroffenen Aussagen gelten für erwachsene Patienten unter stationären, teilstationären und ambulanten Bedingungen. Sie adressiert Ärzte aus allen Fachbereichen der Medizin, wobei die besonderen Bedingungen im Kindes- und Jugendalter nicht explizit berücksichtigt wurden.

## Zusammensetzung der Leitliniengruppe

Die Leitlinie entstand auf Einladung und unter der Federführung der Dt. Gesellschaft für Angiologie – Gesellschaft für Gefäßmedizin e.V. (DGA). Alle Teilnehmer an dem Leitlinienverfahren wurden durch ein schriftliches Mandat als Fachvertreter über die Vorstände der beteiligten wissenschaftlichen medizinischen Fachgesellschaften benannt. Die Leitliniengruppe entspricht der Zusammensetzung der vorherigen Version von 2010 mit folgenden Änderungen: hinzugekommen sind die Dt. Gesellschaft für Allgemeinmedizin und Familienmedizin (DEGAM), die Dt. Gesellschaft für Anästhesiologie und Intensivmedizin (DGAI), die Dt. Gesellschaft für Interventionelle Radiologie und minimal-invasive Therapie (DeGIR) und die Dt. Gesellschaft für Nuklearmedizin (DGN). Die Dt. Gesellschaft für Pneumologie hat auf eine erneute Teilnahme verzichtet. Auf die direkte Beteiligung von Patientenvertretern wurde verzichtet, da für die in der Leitlinie adressierten akuten Krankheitsbilder keine überregional organisierte Selbsthilfegruppe identifiziert werden konnte.

## Konsensusverfahren, Leitlinienerstellung und Verabschiedung

Die Vorbereitung des Konsensusverfahrens erfolgte in zwei Arbeitssitzungen. Dabei wurden die wesentlichen Inhalte der aktualisierten Leitlinie festgelegt und die vorhandenen Kernsätze auf ihre Aktualität und Vollständigkeit hin geprüft und ggf. revidiert. Inhaltsverzeichnis und geplante Kernsätze wurden dann der gesamten Leitliniengruppe rechtzeitig vor dem Konsensusverfahren zur Verfügung gestellt.

Zur Konsensusfindung mit Beschluss der Kernaussagen wurde ein Termin vereinbart, an dem alle genannten Fachgesellschaftsvertreter teilnehmen konnten. Die DGAI wurde im Nachhinein um Teilnahme gebeten, da während des Konsensusverfahrens festgestellt wurde, dass einige wichtige Aspekte von der DGAI mitgetragen bzw. eigenständig formuliert werden sollten.

Für die Konsensusfindung mit Beschluss der Kernaussagen / Schlüsselempfehlungen wurde die Technik des Nominalen Gruppenprozesses eingesetzt mit Ablauf in 6 Schritten und Moderation durch die AWMF-Leitlinienberaterin Frau Prof. Dr. I. Kopp:

1. Stille Durchsicht der vorgeschlagenen Empfehlungen;
2. Gelegenheit zu Notizen zu den Kernaussagen, Schlüsselempfehlungen und der vorgeschlagenen Graduierung;
3. Registrierung der Stellungnahmen und Alternativvorschläge aller Teilnehmer zu allen Aussagen im Einzelumlaufverfahren durch die Moderatorin; dabei Rednerbeiträge nur zur Klarstellung; Projektion per Beamer;
4. Vorherabstimmung aller Empfehlungen und Empfehlungsgrade sowie der genannten Alternativen;
5. Diskussion der Punkte, für die im ersten Durchgang kein Konsens erzielt werden konnte;
6. Endgültige Abstimmung.

Bei den Empfehlungen wird zwischen 3 Empfehlungsgraden unterschieden, deren unterschiedliche Qualität bzw. Härte durch die Formulierungen „soll“, „sollte“ und „kann“ ausgedrückt wird. Die Empfehlungen wurden im "starken Konsens" (Zustimmung von  $\geq 95\%$  der Teilnehmer) oder im Konsens (Zustimmung von  $>75\%$  der Teilnehmer) verabschiedet. Für Bereiche ohne Konsensusfindung konnten die unterschiedlichen Positionen im Kapiteltext dargestellt werden. Die vollständige Dokumentation der einzelnen Schritte des gesamten Konsensusprozesses ist bei der Leitlinienkoordinatorin hinterlegt.

Die bisher gültige Textversion der Leitlinie wurde von der Leitliniensteuerungsgruppe unter Berücksichtigung der aktuellen Literatur überarbeitet. Die Abstimmung des Manuskripts durch die gesamte Leitliniengruppe erfolgte in mehreren informellen, schriftlichen Umlaufverfahren. Nach abschließender Überarbeitung erzielte die vorliegende Version einen Gesamtkonsens. Abschließend wurde die Leitlinie formal durch die Vorstände der mitherausgebenden Fachgesellschaften verabschiedet und autorisiert.

## **Finanzierung der Leitlinie und Darlegung möglicher Interessenskonflikte**

Die vorliegende S-2-Leitlinie wurde in redaktioneller Unabhängigkeit erstellt sowie ohne finanzielle oder anderweitige Unterstützung von kommerziellen Interessensgruppen. Die teilnehmenden Experten haben vor dem Konsensusverfahren eine schriftliche Erklärung (Formblatt) bezüglich möglicher Interessenskonflikte abgegeben; diese sind bei der Leitlinienkoordinatorin hinterlegt. Die Interessenskonflikte und der Umgang damit wurden zu Beginn der ersten Sitzung im Rahmen der formalen Konsensusfindung in der gesamten Gruppe diskutiert. Teilnehmer, die hinsichtlich bestimmter Fragestellungen relevante Interessenskonflikte aufwiesen, enthielten sich bei der Abstimmung der betreffenden Empfehlungen der Stimme.

Bei den Arbeitstreffen der Leitliniensteuerungs- und Redaktionsgruppe angefallene Reisekosten der Teilnehmer, Mittel für die Planung und Durchführung der Konsensuskonferenz und der Arbeitsgruppentreffen (Saalmieten, Technik, Imbiss) sowie Aufwandsentschädigungen für den Einsatz externer Mitarbeiter (Dokumentationsassistentin zur Erstellung des Literaturverzeichnisses, Sekretärin bei der Konsensuskonferenz) wurden von den wissenschaftlichen Fachgesellschaften übernommen. Alle Reisekosten für die Mandatsträger wurden entsprechend dem Bundes-Dienstreisegesetz bzw. nach den im Hochschulbereich üblichen Richtlinien erstattet.

## **Danksagung**

Allen Teilnehmern der Leitliniengruppe gebührt ein explizites Dankeschön für ihre ausschließlich ehrenamtliche Arbeit.

## **Gültigkeitsdauer und Aktualisierungsverfahren**

Eine komplette Überarbeitung der Leitlinie ist in 5 Jahren geplant (Herbst 2020). Verantwortlich für den Aktualisierungsprozess ist die Dt. Gesellschaft für Angiologie als federführende Fachgesellschaft. Wenn sich zwischenzeitlich grundsätzlich neue wissenschaftliche Erkenntnisse mit dringend notwendigen Änderungen ergeben, ist deren Bekanntmachung nach Rücksprache mit den Mitgliedern der Leitliniengruppe als Addendum vorgesehen.

## **Disseminierung und Implementierung**

Zur Einführung der Leitlinie werden folgende Verfahren von der Leitliniengruppe unterstützt und veranlasst:

Kostenfreier Zugang über das Internet (<http://awmf-online.de>)

Publikation in medizinischen Fachzeitschriften

Pressemitteilungen

Kontinuierliche Fortbildungsveranstaltungen

# Bein- und Beckenvenenthrombose (TVT)

## Definition und klinische Problematik

**Jeder klinische Verdacht auf Venenthrombose soll umgehend soweit abgeklärt werden, dass eine therapeutische Entscheidung erfolgen kann.**

**Anamnese und körperliche Untersuchung allein sind hierzu nicht ausreichend.**

Bei der akuten tiefen Bein- und Beckenvenenthrombose (TVT) handelt es sich um eine partielle oder vollständige Verlegung der Leit- und / oder Muskelvenen durch Blutgerinnsel. Sie kann daher als „Blutgerinnung am falschen Ort“ verstanden werden. Unter fortbestehendem Einfluss von Risikofaktoren und begünstigt durch eine Flussverlangsamung zeigen die meisten Gerinnsel ein appositionelles Wachstum.

Der häufigste Verlaufstyp ist die *aszendierende* Thrombose, die oftmals ihren Ursprung in den Venen des Unterschenkels hat. Das körpereigene Fibrinolyse-System ist in der Lage, das Wachstum zu stoppen und damit auch ohne Behandlung einen gutartigen Verlauf mit spontaner „Heilung“ herbeizuführen. Überwiegen jedoch bei fortbestehendem Risiko die propagierenden Faktoren, schreitet die Thrombose appositionell nach proximal fort. Embolisierungen in die Lunge sind dann häufig – auch wenn sie meistens asymptomatisch bleiben [Esmon 2009].

Ungleich seltener ist die *transfasziale* Thrombose, bei der das Geschehen in einer oberflächlichen Beinvene beginnt (Vena saphena magna, Vena saphena parva, seltener in einer Perforansvene am Unterschenkel) und der Thrombus dann in das tiefe Venensystem hineinwächst. In diesem Fall ist das Embolierisiko hoch [Litzendorf and Satiani 2011].

Eine Sonderform stellt die *deszendierende* Beckenvenenthrombose dar, bei der das thrombotische Geschehen in der Vena iliaca beginnt (meistens in der Vena iliaca communis der linken Seite). Durch die plötzliche Unterbrechung der venösen Drainage des gesamten Beines tritt eine klinisch eindrucksvolle Schwellung mit Verfärbung der Haut und Schmerzen ein. Das Gerinnsel wächst in diesem Fall appositionell nach distal, kann aber ebenso in die Vena cava einwachsen und von dort aus zur Embolie führen [Mousa and AbuRahma 2013].

Typischerweise resultiert eine zunächst entzündliche, dann bindegewebige Organisation der Thromben mit unvollständiger Rekanalisation, sodass eine chronische Abflussbehinderung resultiert. Die Zerstörung der Klappen ihrerseits führt zum Reflux. Die Drainagestörung ist gleichbedeutend mit einer ambulatorischen venösen Hypertonie, d.h. einem Ausfall der Volumen- und Druckreduktion beim Gehen. Es entwickelt sich eine chronische venöse Insuffizienz, die als postthrombotisches Syndrom (PTS) bezeichnet wird [Baldwin et al. 2013].

Das Übersehen einer Venenthrombose beinhaltet ein Risiko von Morbidität und Mortalität durch Progredienz der TVT und Gefahr der Lungenembolie sowie im Langzeitverlauf einer Gewebeschädigung, insbesondere am Unterschenkel.

Die frühzeitige Diagnose mit Einleitung therapeutischer Maßnahmen ermöglicht eine Unterbrechung des appositionellen Thrombuswachstums und erleichtert damit die spätere Rekanalisation. Gleichzeitig wird die Komplikationsrate reduziert.



Andererseits führt eine fälschlicherweise diagnostizierte TVT zu einer unnötigen Behandlung mit den damit verbundenen (Blutungs-) Risiken.

Anamnese und klinische Untersuchung sind wichtig, aber sie allein haben eine zu geringe Sensitivität und Spezifität, um eine Thrombose zu diagnostizieren bzw. auszuschließen. Daher müssen zusätzlich andere Untersuchungsmethoden eingesetzt werden [Wells 2007].

## Diagnostik der Venenthrombose

### Klinische Diagnostik

**Der diagnostische Prozess sollte mit einer Einschätzung der sogenannten klinischen Wahrscheinlichkeit beginnen.**

**Hierzu eignen sich insbesondere validierte Scores (siehe Beispiel in Tabelle 1).**

**Alternativ dazu kann eine untersucherbasierte empirische Beurteilung herangezogen werden.**

**Das Ergebnis sollte dokumentiert werden.**

Die einzelnen Symptome (Ödem, Schmerz, Spannungsgefühl, Zyanose, verstärkte Venenzeichnung) und die klassischen klinischen Zeichen der TVT (Homans, Sigg, Payr, Bisgaard und andere) haben zwar bei ambulanten Patienten eine Sensitivität von 60 bis 90%, sind jedoch unspezifisch, führen also zu vielen falsch-positiven Befunden. Bei immobilisierten, insbesondere bei bettlägerigen Patienten verläuft die TVT zudem oft asymptomatisch; die genannten Zeichen haben dann lediglich eine Sensitivität von 0 bis 20% [Goodacre et al. 2005c].

Große Bedeutung erlangen Anamnese und klinische Untersuchung allerdings dann, wenn die gewonnenen Informationen integriert und zur Schätzung der sogenannten klinischen Wahrscheinlichkeit (KW) verwendet werden. Testtheoretisch entspricht dies der Ermittlung einer Vortestwahrscheinlichkeit, die dazu dient, die Aussagekraft (= positive und negative prädiktive Wertigkeit) nachfolgender Tests zu erhöhen. Die klinische Wahrscheinlichkeit wird in Studien und Scores graduert in den drei Stufen „hoch - mittel – niedrig“ [Wells et al. 1995] oder in den zwei Stufen „hoch – niedrig/ nicht hoch“ [Wells et al. 2003] angegeben; die Stufe „nicht hoch“ schließt die mittlere Wahrscheinlichkeit ein.

Als Grundlage der Graduierung eignen sich formalisierte Scores, in denen den standardisierten Informationen aus Anamnese und klinischer Untersuchung Punktwerte zugewiesen werden, deren Summe den Grad der Wahrscheinlichkeit des Vorliegens einer Thrombose ermitteln lässt.

Grundsätzlich ist eine Graduierung aber ebenso möglich durch eine nicht formalisierte Zusammenführung von Anamnese und klinischer Untersuchung durch einen erfahrenen Untersucher. Die Schätzung der Wahrscheinlichkeit mit Hilfe von validierten Scores ist jedoch demgegenüber standardisiert und dennoch einfach durchzuführen; zudem werden die Angaben nachvollziehbar dokumentiert. Scores sind vor allem dann angezeigt, wenn ein Untersucher nicht sehr viele Thrombosen gesehen und in ihrem Verlauf beurteilt hat [Lucassen et al. 2011].

Die beste Validierung und weiteste Verbreitung besitzen die Scores nach Wells [Wells et al. 1995], [Wells et al. 2003]. In den entsprechenden Validierungskohorten betrug die Prävalenz der TVT im Dreistufen-Score bei niedriger KW 5%, bei mittlerer KW 33% und bei hoher KW 85% [Wells et al. 1995]. Im Zweistufen-Score waren es 6% bei nicht hoher KW und 30% bei hoher KW [Wells et al. 2003].

Im Alltag ist der Wells-Score mit zweistufiger Graduierung am einfachsten zu handhaben (Tabelle 1). Es ist entscheidend, dass die Schätzung der klinischen Wahrscheinlichkeit (KW) erfolgt, bevor weitere apparative Tests (D-Dimer, Ultraschall) vorgenommen werden, da die Tests nur in Bezug auf die klinisch bestimmten Risikogruppen (= nicht-hohes bzw. hohes Thromboserisiko) ihre Aussagesicherheit erreichen.

Wichtig ist, dass das Ergebnis der geschätzten klinischen Wahrscheinlichkeit als eigenständiger diagnostischer Schritt dokumentiert wird.

## D-Dimer-Tests

**Ein D-Dimer-Test soll nur nach vorheriger Einschätzung der klinischen Wahrscheinlichkeit durchgeführt werden.**

**Bei nicht hoher (niedriger/ mittlerer) klinischer Wahrscheinlichkeit und normalen D-Dimeren ist keine weitere Thrombose-Diagnostik erforderlich.**

**Bei hoher klinischer Wahrscheinlichkeit soll kein D-Dimer-Test durchgeführt, sondern gleich weiter diagnostiziert werden.**

D-Dimere entstehen als Spaltprodukte aus Fibrin, das durch Faktor XIII quervernetzt worden ist; sie zeigen eine vermehrte Gerinnungs- sowie die damit verbundene Fibrinolyseaktivität an. In der klinischen Validierung der D-Dimer Tests konnte nur eine Korrelation zu thromboembolischen Ereignissen und Verbrauchskoagulopathie, nicht aber zur Hyperfibrinolyse gezeigt werden. Weiterhin ist zu berücksichtigen, dass dieser Marker nicht die „Gerinnung am falschen Ort“ anzeigt, sondern jede Aktivierung der Gerinnungskaskade. Diese muss nicht zur Bildung eines morphologisch fassbaren Gerinnsels führen, sondern kann als Begleitphänomen einer Vielzahl von Reaktionszuständen des Organismus auftreten, wie Entzündung, Trauma, Operation, Schwangerschaft, aktive Tumorerkrankung oder Blutung / Hämatombildung. Der Nachweis erhöhter D-Dimer-Werte ist daher nicht mit dem Nachweis einer thromboembolischen Erkrankung gleichzusetzen [Adam et al. 2009].

Testverfahren für D-Dimere werden als Flüssigphase-Systeme für das Labor angeboten (meist als Latexverstärkter ELISA), oder als Festphase-gebundene „bedside“-Tests. Die Ergebnisermittlung erfolgt quantitativ meist in  $\mu\text{g/l}$ . Einige sog. „Point of care“-Tests geben ausschließlich ein positiv/negativ Ergebnis an.

Für quantitative Tests muss ein Grenzwert („Cut-off-value“) eingeführt werden, ab dem das Messergebnis als positiv gewertet wird. Eine international akzeptierte Standardisierung verschiedener Tests hat bis dato nicht stattgefunden. Inzwischen wird aber von den meisten Herstellern der Grenzwert von  $500 \mu\text{g/l}$  verwendet [Goodacre et al. 2005b], [Righini et al. 2008]. Mehrere Arbeiten haben gezeigt, dass sich bei Patienten  $>50$  Jahre durch Verwendung eines höheren Grenzwerts (Lebensalter  $\times 10 \mu\text{g/l}$ ) die Spezifität deutlich erhöhen lässt

ohne entscheidende Verringerung der Sensitivität [Righini et al. 2014]. Dieses Vorgehen ist durch eine Metaanalyse bestätigt worden [Schouten et al. 2013].

Die einzig sinnvolle Verwendung des D-Dimer-Tests in der Abklärung einer TVT ist dessen Bestimmung nach vorheriger Schätzung der klinischen Wahrscheinlichkeit (KW) als *niedrig/mittel* bzw. *nicht hoch*, z.B. nach den im Wells-Score definierten Kriterien. Ein negativer Testausfall bedeutet dann, dass keine therapiebedürftige Beinvenenthrombose vorliegt und der Patient keine weitere diesbezügliche Diagnostik benötigt.

Bei *hoher* KW hingegen sollten D-Dimer-Tests generell nicht eingesetzt werden, da deren negativ prädiktiver Wert in dieser Situation nicht ausreichend hoch ist und man im Falle eines negativen Testbefunds möglicherweise eine weitergehende Diagnostik fälschlicherweise unterlassen würde [Righini et al. 2004], [Geersing et al. 2009], [Prisco and Grifoni 2009], [Stein et al. 2004]. Bei hoher klinischer Wahrscheinlichkeit ist von vornherein ein bildgebendes Verfahren einzusetzen.

Wenn auch mit schwächerer Evidenz kann der D-Dimer-Test zur Beurteilung des chronischen Verlaufs einer venösen Thromboembolie herangezogen werden. Bei Patienten mit einer ersten idiopathischen venösen Thrombose oder Lungenembolie lässt sich das Rezidivrisiko im Langzeitverlauf abschätzen, wenn D-Dimere etwa 4 Wochen nach Beendigung einer 3- bis 6- monatigen (VKA-) Antikoagulation weiterhin erhöht sind. Das trifft auf etwa 15% der Patienten zu; diese haben im Weiteren ein höheres Rezidivrisiko als Patienten mit normalen D-Dimeren [Fattorini et al. 2002], [Palareti et al. 2002] und profitieren wahrscheinlich eher von einer verlängerten Antikoagulation.

Die Leistungsfähigkeit eines D-Dimer-Tests in Abhängigkeit von der Dauer der Symptome oder einer eventuell bereits begonnenen Antikoagulation ist nicht systematisch untersucht.

## Kompressionsultraschall

**Der Kompressionsultraschall soll als primäre Bildgebung eingesetzt werden, um eine Venenthrombose festzustellen bzw. auszuschließen.**

**Für die Diagnostik von proximal des Leistenbandes gelegenen Thrombosen soll die Flussinformation hinzugenommen werden.**

**Der Befund soll nachvollziehbar dokumentiert werden.**

Der Kompressionsultraschall (KUS) ist die Methode der Wahl zum Nachweis oder Ausschluss einer Beinvenenthrombose. Wichtigste Voraussetzung ist die sorgfältige, standardisierte Untersuchung mit Einbeziehung der Unterschenkelvenen durch einen entsprechend ausgebildeten und geübten Untersucher. Nur selten müssen Einschränkungen der Aussagekraft hingenommen werden, z. B. bei massiven Ödemen oder Hämatomen, bei Schmerzen, Wunden und Narben, sowie bei adipösen, unbeweglichen oder unkooperativen Patienten. Die Hinzunahme eines Schallkopfes mit niedrigerer Sendefrequenz und dadurch höherer Eindringtiefe kann dann hilfreich sein. Primär wird die gesamte Strombahn vom Leistenband bis hinab zur Knöchelregion dargestellt. Findet sich im symptomatischen Bein keine Thrombose, wird anschließend im Seitenvergleich das Flussignal über der Vena femoralis communis abgeleitet. Eine Flussbehinderung auf der symptomatischen Seite (erkennbar an einer eingeschränkten oder aufgehobenen Atemmodulation) ist ein Hinweis auf eine thrombotische

Verlegung der Beckenstrombahn. In diesem Fall ist die Darstellung der Venae iliacae externa und communis mit Hilfe der farbkodierten Duplexsonographie erforderlich.

Gegenüber dem früheren Goldstandard der Phlebographie wurden für die proximale Strombahn (= iliofemorale und popliteale Venen) Sensitivitäten von über 95% bei einer Spezifität von 94% berichtet. Für die distale Strombahn (paarige Unterschenkelvenen, Wadenmuskelvenen) wurden in früheren Publikationen geringere Sensitivitäten ermittelt [Goodacre et al. 2005a]. Diese Werte müssen inzwischen kritisch betrachtet werden, da die Handhabung der Methode als auch die Qualität der Untersuchungsgeräte stetig verbessert wurden. Aktualisierte standardisierte Vergleichsuntersuchungen mit der Phlebographie liegen jedoch nicht vor.

Einen realistischen Eindruck von der Leistungsfähigkeit der Kompressionssonographie zum Ausschluss einer sowohl proximalen wie distalen Thrombose vermitteln sog. Outcome-Studien, in denen thromboembolische Ereignisse bis zu drei Monate nach initial negativem KUS erfasst wurden. Die Sicherheit war in sieben derartigen Untersuchungen sehr hoch mit einer aggregierten Fehlerrate von nur 0.57% (95% Konfidenzintervall 0.25%-0.89%) [Johnson et al. 2010]. In dem deutschlandweit geführten prospektiven TULIPA-Register an 5000 Personen mit Verdacht auf TVT konnten diese Zahlen für die Versorgungsrealität in Deutschland bestätigt werden [Schellong et al. 2009]. Allerdings wurden die Daten größtenteils in Notfallambulanzen oder gefäßmedizinischen Praxen gewonnen, wo von einer relativ hohen Prävalenz der TVT sowie erfahrenen Untersuchern auszugehen ist. Beides trägt zu einer eher geringen Fehlerquote im Sinne übersehener TVT-Fälle bei.

Eine alternative Vorgehensweise zur von vornherein kompletten KUS der proximalen und distalen Venen, ist der alleinige KUS nur der proximalen Strombahn mit ggf. Wiederholungsuntersuchung dieser Region nach 4-7 Tagen bei initial negativem Ergebnis. Dieses Vorgehen ist im angelsächsischen Raum üblich [Cogo et al. 1998]. Auf diese Weise werden proximale Thrombosen erfasst bzw. ursprünglich distale Thrombosen, die im behandlungsfreien Intervall durch Apposition in die proximale Strombahn eingewachsen sind. Dieses Vorgehen erscheint zwar sicher, jedoch nicht kosteneffektiv, da etwa 80% aller Patienten ein zweites Mal untersucht werden müssen [Cogo et al. 1998].

Zwei Studien haben diese beiden ultraschallbasierten Vorgehensweisen (komplette KUS vs. proximale KUS) randomisiert miteinander verglichen [Bernardi et al. 2008], [Gibson et al. 2009]. Die Fehlerrate war gleich, der Aufwand für die einmalige komplette Untersuchung ist bei der Erstuntersuchung etwas höher, danach aber deutlich geringer, da keine Folgeuntersuchungen notwendig sind. Darüber hinaus liefert ein KUS der gesamten Strombahn wichtige Hinweise auf eventuelle Differenzialdiagnosen. Zysten, Synovitiden, Blutungen, Muskelfaserrisse, Aneurysmen, Tumoren oder Kompartmentsyndrome können zuverlässig erkannt werden [Sutter et al. 2009].

Die Untersuchung des symptomatischen Beins ist in der Regel ausreichend, da die diagnostische Ausbeute bei Untersuchung des anderen, asymptomatischen Beins sehr gering ist [Le Gal et al. 2015].

Für die Dokumentation des KUS gibt es keinen verbindlichen Standard. Sie soll aber eine vollständige Aufzählung aller untersuchten Segmente sowie die Angabe über die Qualität ihrer Untersuchbarkeit enthalten. Die Beschreibung der Kompressibilität der einzelnen Segmente muss so eindeutig und plausibel sein, dass bei Zweifeln im Krankheitsverlauf die ur-

sprüngliche Entscheidung für oder gegen eine Antikoagulation für nachfolgende Untersucher nachvollziehbar ist.

## Phlebographie

Die Phlebographie ist nicht mehr generell verfügbar. Die Ansprüche bezüglich hoher Qualität der Befunde [Hach et al. 2003] werden nicht (mehr) regelmäßig erfüllt. Im Idealfall erlaubt die Phlebographie, kleinste Gerinnsel in den Klappentaschen abzubilden, die Wadenmuskelvenen routinemäßig zu beurteilen, Anomalien zu erfassen, Kollateralkreisläufe in ihrer Gesamtheit darzustellen und eine Thrombose mit hoher Sicherheit auszuschließen [Hach and Hach-Wunderle 1997], [Hach and Hach-Wunderle 2002], [Hull et al. 1981]. Ein weiterer Vorteil gegenüber der Ultraschalldiagnostik liegt in der Objektivität des Untersuchungsverfahrens mit einer umfassenden und leicht nachvollziehbaren – auch anatomischen – Dokumentation. Als Nachteile gelten die Invasivität, die Strahlenexposition und (selten auftretende) kontrastmittelinduzierte thrombotische oder allergische Reaktionen sowie die gegenüber der Sonographie fehlende Hilfestellung bei der Differentialdiagnose.

Aus den genannten Gründen ist die Phlebographie in der Thromboseabklärung der Sonographie und anderen Schnittbildverfahren nachgeordnet. Sie kommt nur bei speziellen Indikationen zur Anwendung, vor allem bei sonographisch nicht eindeutiger Abklärung einer Rezidivthrombose und zur Vorbereitung eines rekanalisierenden Eingriffs.

## Magnetresonanz (MR)- und Computertomographie (CT) - Phlebographie

**Bei einer Beckenvenen- und/oder Vena cava-Thrombose kann zur exakten Ausdehnungsdiagnostik ein Schnittbildverfahren eingesetzt werden.**

**Vor invasiven Maßnahmen sollte es durchgeführt werden.**

Beide Schnittbildverfahren weisen im Vergleich zu den etablierten bildgebenden Methoden eine hohe Treffsicherheit in der Diagnostik einer ilio-femoro und poplitealen Venenthrombose (TVT) auf [Sampson et al. 2007], [Thomas et al. 2008]. Insbesondere die Beckenstrombahn und die Vena cava inferior können zweifelsfrei abgebildet werden. Bei entsprechender Anlage des Untersuchungsprotokolls (z.B. Kombination von CT-Thorax mit indirekter CT-Phlebographie [Wildberger et al. 2005] kann parallel zu den Bein- und Beckenvenen auch die pulmonal-arterielle Strombahn abgebildet und damit das gesamte Krankheitsgeschehen der venösen Thromboembolie erfasst werden [Kanne and Lalani 2004]. Umgekehrt werden bei Patienten mit symptomatischer Lungenembolie gleichzeitig auch asymptomatische periphere Thrombosen erfasst, die bei einer Ultraschalluntersuchung oft nicht gefunden werden [Gary et al. 2014]. Speziell unter Notfallbedingungen ist die indirekte CT-Phlebographie daher unter logistischen Gesichtspunkten die bildgebende Methode der Wahl.

Die MR-Phlebographie hingegen wird vor allem elektiv eingesetzt, um geplante operative bzw. interventionelle Eingriffe an den proximalen Venen vorbereiten zu können. Hierbei ist eine hochaufgelöste volumetrische („3D“) Bildgebung des Beckens mit Einbeziehung des gesamten Abdomens wesentlich [Arnoldussen et al. 2013]. Auf diese Weise werden gleichzeitig auch andere Pathologien dargestellt wie beispielsweise Raumforderungen in unmittelbarer Gefäßnähe, aber auch Gefäßanomalien in ihrer gesamten Komplexität [Chung et al.

2004] sowie deren Verbindungen in das umgebende Weichteilgewebe [Grouzi et al. 2009]. Mittels MR- Phlebographie kann eine ungefähre Einschätzung des Thrombusalters („akut“ vs. „chronisch“) erfolgen [Arnoldussen et al. 2013], [Tan et al. 2014], da so akute Umgebungsreaktionen (Wandverdickung, umgebendes Weichteilödem) einerseits und chronische Transformationen (fibrotische Stränge) sowie Re-Thrombosen andererseits nachgewiesen werden können.

Der hohe operationelle Aufwand (bei der MR-Phlebographie) bzw. die relativ hohe Strahlenbelastung (bei der CT-Phlebographie) sowie die vergleichsweise hohen Kosten bei beiden Methoden sind Gründe, diese beiden bildgebenden Verfahren nicht von vornherein in diagnostische Algorithmen zur Abklärung einer TVT im Klinikalltag einzubinden.

## Diagnostische Algorithmen

**Die vorgenannten Methoden (klinische Wahrscheinlichkeit, D-Dimer-Test, Kompressionsultraschall) sollten in einer logischen Abfolge zu einem Algorithmus verbunden werden; eine Empfehlung gibt Abbildung 1.**

**Alternativ kann bei Verdacht auf eine Venenthrombose direkt zum Kompressionsultraschall übergegangen werden.**

**Wenn bildgebende Diagnostik notwendig wird, aber nicht zeitgerecht zur Verfügung steht, sollte bei hoher klinischer Wahrscheinlichkeit mit einer Antikoagulation begonnen werden.**

Diagnostische Algorithmen verbinden einzelne Methoden zu einer Untersuchungsabfolge, in der mit so geringem Aufwand wie möglich eine zuverlässige Grundlage für therapeutische Entscheidungen geschaffen wird. Dabei beinhalten die ersten Schritte des Algorithmus – hier also die Abschätzung der klinischen Wahrscheinlichkeit und die D-Dimer-Testung - eine hohe Sensitivität, die späteren und abschließenden Schritte eine hohe Spezifität [Wells 2007].

Algorithmen, die in die tägliche Routine übernommen werden, müssen bezüglich ihrer Zuverlässigkeit validiert sein und eine größtmögliche Kosteneffektivität besitzen. Das Maß für die Zuverlässigkeit von diagnostischen Algorithmen bezüglich der venösen Thromboembolie ist die Rate von thromboembolischen Ereignissen im Dreimonatsverlauf in der Gruppe derjenigen Patienten, bei denen nach Durchlaufen des Algorithmus die Erkrankung als ausgeschlossen galt (abzulesen an einem möglichst hohen negativ prädiktiven Wert). Die Rate der dann doch im Verlauf auftretender Thromboembolien sollte möglichst klein sein. Sind zwei Algorithmen in diesem Sinne gleich zuverlässig, können und sollten sie noch bezüglich ihrer Kosteneffektivität beurteilt werden [Goodacre et al. 2006].

Am besten validiert und mit der höchsten Kosteneffektivität ausgestattet ist die Kombination aus klinischer Wahrscheinlichkeit mit nachfolgendem D-Dimer-Test [Tan et al. 2009]. Dabei dient der D-Dimer-Test dazu, aus der Patientengruppe mit nicht hoher klinischer Wahrscheinlichkeit diejenigen herauszufiltern, die keine ergänzende bildgebende Diagnostik benötigen. Ist der D-Dimer-Test in der Gruppe mit nicht hoher klinischer Wahrscheinlichkeit negativ, gilt eine Venenthrombose als ausgeschlossen [Hargett and Tapson 2008].

Um die Sensitivitäten der beiden diagnostischen Parameter optimal aufeinander abzustimmen, empfiehlt die British Society of Haematology, die klinische Wahrscheinlichkeit bei nachfolgender D-Dimer-Bestimmung mit einem ELISA-Test bereits bei einem Score  $\leq 2$  (im Wells Score) als „niedrig“ einzustufen, bei dem weniger sensitiven Agglutinationstest hingegen erst bei einem Score  $\leq 1$  [Keeling et al. 2004].

Bei hoher klinischer Wahrscheinlichkeit ist der D-Dimer-Test überflüssig und sogar gefährlich, denn im Falle eines falsch-negativen Wertes würde die Bildgebung entfallen, obwohl die Wahrscheinlichkeit zum Vorliegen der Erkrankung weiterhin hoch ist. Patienten mit hoher klinischer Wahrscheinlichkeit benötigen in jedem Fall eine bildgebende Diagnostik.

Ein in holländischen als auch deutschen Hausarztpraxen untersuchter Algorithmus integriert die klinische Wahrscheinlichkeit mittels klinischem Score mit einer D-Dimer-Bestimmung und wies für den ambulanten Bereich eine hohe negative prädiktive Wertigkeit von 99% auf [Bueller et al. 2009], [El et al. 2012]. Das primäre bildgebende Verfahren ist heutzutage die Kompressionssonographie. Strittig ist dabei, ob die distalen Venen mituntersucht werden sollen oder nicht [Righini 2007], [Schellong 2007]. Wenn auch die Therapienotwendigkeit einer isolierten Unterschenkelvenenthrombose mitunter bezweifelt wird [Righini 2007], so erlaubt doch die Mituntersuchung der distalen Venen im Falle eines negativen Befundes den Ausschluss der Erkrankung in einer einzigen sonographischen Untersuchung.

Bei einem unklaren sonographischen Untersuchungsergebnis kommen zwei Alternativen in Betracht: die sonographische Kontrolle nach 4 bis 7 Tagen oder die Abklärung mittels Phlebographie, ggf. auch mittels Schnittbildverfahren.

Die initiale Bestimmung der klinischen Wahrscheinlichkeit mit nachfolgendem D-Dimer-Test gehört eigentlich in die Hand des Hausarztes, der die klinische Verdachtsdiagnose einer Beinvenenthrombose stellt. Nur auf diese Weise wird das Einsparpotenzial von ca. 50% für die nachfolgende Inanspruchnahme bildgebender Diagnostik in entsprechend qualifizierten Zentren realisiert [Bueller et al. 2009], [El et al. 2012]. Das setzt die adäquate Vergütung - insbesondere des D-Dimer-Tests - voraus.

Ist diese Voraussetzung nicht erfüllt und im Gesundheitssystem die Bildgebung ambulant leicht verfügbar (wie z.B. in Deutschland, Österreich und in der Schweiz), so wird der Hausarzt jeden Verdachtsfall zur spezialisierten bildgebenden Diagnostik mit Bildgebung überweisen. Dort wiederum besteht eine große Neigung, jeden Patienten sonographisch zu untersuchen. Dieses Herangehen bedeutet eine hohe Patientensicherheit; das wurde in einer großen prospektiven Studie [Sevestre et al. 2009] sowie in einem großen prospektiven Register [Schellong et al. 2009] nachgewiesen. Die Kosteneffektivität des jeweiligen Vorgehens kann nur für jedes Gesundheitssystem individuell beurteilt werden.

Wenn die bildgebende Diagnostik nicht zeitgerecht zur Verfügung steht, z.B. nachts oder am Wochenende, kann bei hoher klinischer Wahrscheinlichkeit für eine Venenthrombose überbrückend eine Antikoagulation begonnen werden, bis die Diagnostik komplettiert werden kann. Die dabei einzusetzende Antikoagulationsdosis richtet sich nach klinischem Befund und Blutungsrisiko; eine prophylaktische Dosierung ist in der Regel nicht ausreichend. In jedem Fall muss zu einem späteren Zeitpunkt der definitive Nachweis oder Ausschluss einer Thrombose mit Bildgebung geführt werden. Im Falle einer niedrigen klinischen Wahrscheinlichkeit kann in den meisten Fällen bis zur Verfügbarkeit der weiteren Diagnostik (D-Dimer-Befund oder Bildgebung) ohne Antikoagulation abgewartet werden.

## Umfelddiagnostik: Thrombophilie / Tumor

**Die Abklärung bezüglich Thrombophilie hat keine Bedeutung für die Diagnostik und die initiale Therapie der akuten Venenthrombose.**

**Nur in wenigen Fällen kann sie die Entscheidung über die Dauer der Antikoagulation beeinflussen.**

Defekte der Blutgerinnung und Fibrinolyse (Thrombophilie), angeborene und erworbene Varianten oder Fehlbildungen der Venen, sowie Tumore können für das Entstehen von Thrombosen verantwortlich sein, allein oder in Kombination. Die Abklärung dieser Ursachen ist sinnvoll, wenn dadurch die therapeutische Vorgehensweise geändert und konsekutiv das weitere Patientenschicksal günstig beeinflusst werden kann, d.h. ein Rezidiv der thromboembolischen Erkrankung vermieden oder ein Tumor in einem frühen und behandelbaren Stadium entdeckt werden kann.

Bezüglich der hereditären und erworbenen Thrombophilien ist belegt, dass sie die Erstmanifestation einer venösen Thromboembolie begünstigen. Das relative Risiko kann dabei im Einzelfall auf das bis zu 80fache gegenüber der Normalbevölkerung erhöht sein, das absolute Risiko ist demgegenüber aber als gering einzuschätzen. Es ist davon auszugehen, dass sich ein genetisch determiniertes Thromboserisiko bis zu einem Lebensalter von etwa 50 Jahren mit einer Thromboembolie manifestiert hat; in späterem Lebensalter kommt einer Thrombophilie als Thromboseursache so gut wie keine Bedeutung mehr zu.

Im Gegensatz dazu erhöhen thrombophile Diathesen in der Regel nicht oder nur in geringem Maß das Risiko eines Rezidivs. Das trifft insbesondere auf die häufigen genetischen Varianten zu, die heterozygote Faktor-V-Leiden-Mutation und die heterozygote Prothrombin 20210-Mutation [Middeldorp 2011]. Anders verhält es sich beim Antiphospholipid-Syndrom; hierbei verdoppelt sich die Wahrscheinlichkeit für ein Rezidiv [Palareti et al. 2005]. Erhöht ist das Rezidivrisiko auch bei den sehr seltenen, familiär bedingten schweren Mangelzuständen der Gerinnungsinhibitoren Antithrombin, Protein C oder Protein S [Brouwer et al. 2009]. Keine validen Daten liegen für das Rezidivrisiko der ebenfalls eher seltenen homozygoten Mutationen von Faktor V oder Prothrombin sowie deren heterozygote Mutationen in Kombination vor [Middeldorp 2011].

Daraus folgt, dass eine *Thrombophilie-Diagnostik* bei einer akuten venösen Thromboembolie in der Regel keinen Einfluss auf die unmittelbaren therapeutischen Entscheidungen hat [Dalen 2008], [Simpson et al. 2009], [Kyrle 2014], [Kearon 2012], [Cohn et al. 2009]. Bei Verdacht auf ein Antiphospholipid-Syndrom oder bei einer auffälligen Häufung von Thromboembolien unter erstgradigen Verwandten können sich aus den Untersuchungsergebnissen jedoch Konsequenzen hinsichtlich der Einschätzung des Rezidiv-Risikos und damit einer konsekutiven Verlängerung der Antikoagulationsdauer ergeben [Lijfering et al. 2009], [Graham et al. 2014].

Wenn eine Thrombophilie-Diagnostik indiziert ist, sollte sie am besten gleich bei Diagnosesicherung einer Thrombose vorgenommen werden; allerdings können die Gerinnungsinhibitoren in der Akutphase vermindert sein und bedürfen dann der Kontrolle zu einem späteren Zeitpunkt. Wurde die Thrombophilie-Diagnostik anfangs nicht durchgeführt, kann sie später nachgeholt werden, z.B. am geplanten Ende einer Antikoagulation. Wenn sich daraus unmittelbare Konsequenzen für die Behandlungsdauer ergeben können, ist eine kurze Unterbrechung empfehlenswert, um die Bestimmung der Thrombophilie-Marker ohne negative Beein-



flussung der Antikoagulation zu ermöglichen. Bei Therapie mit einem direkten oralen Antikoagulans und bei normaler Nierenfunktion ist eine normalisierte Blutgerinnung 2 Tage und bei einem Vitamin K-Antagonisten (VKA) 10 bis 14 Tage nach Absetzen der Medikation zu erwarten. Unter VKA-Therapie kann bei angenommenem erhöhten Rezidivrisiko ggf. eine überbrückende prophylaktische Behandlung mit NM-Heparin erfolgen, sobald der INR-Wert unter 2,0 oder 1,5 abgefallen ist. Davon ist keine Beeinflussung der Thrombophilie-Diagnostik zu erwarten.

Das *Thrombophilie-Screening* besteht in der Regel aus: Faktor-V-Leiden (ggf. alternativ APC-Resistenz-Test als nicht-genetisches Screeningverfahren), Prothrombin 20210-Mutation als genetische Verfahren sowie Protein C, Protein S, Antithrombin, Lupus-Antikoagulans, Cardiolipin-Antikörper und Antikörper gegen Beta-2-Glycoprotein-I als plasmatische Untersuchungsverfahren. Optional können auch Faktor VIII und D-Dimere untersucht werden. Weitere Marker (z.B. Mutationen des MTHFR-Gens oder des PAI-1- und PAI-2-Gens) sollten nicht bestimmt werden, da deren Relevanz nicht belegt ist und im Falle eines Nachweises eine Verunsicherung der getesteten Personen zur Folge hätte.

Von einer Testung gesunder Personen ist ausdrücklich abzuraten, da die daraus folgenden Konsequenzen für das Individuum völlig unklar sind. Es ist zu befürchten, dass die Testung mehr Unsicherheit und Angst erzeugt, als dass Erkrankungsfälle wirksam vermieden werden können.

**Bei ätiologisch ungeklärter Venenthrombose sollte die Abklärung auf ein möglicherweise zugrunde liegendes Malignom erfolgen.**

**Die Auswahl der Diagnostik richtet sich nach der Anamnese sowie nach alters- und geschlechtsspezifischer Risikokonstellation.**

Bei Tumorerkrankungen kommt es gehäuft zum Auftreten von venösen Thromboembolien, so dass bei etwa 15% der Patienten mit akuter TVT zum Diagnosezeitpunkt ein Malignom bekannt ist [Lee 2005], [Carrier et al. 2008]. Außerdem ist bei Patienten mit einer Venenthrombose, insbesondere bei einem idiopathischen Ereignis, das Risiko eines bisher nicht erkannten Malignoms mit 3% bis 15% [Carrier et al. 2008] deutlich erhöht [Piccioli et al. 2004]. Einer akuten Venenthrombose kann somit eine maligne Tumorkrankheit zugrunde liegen, welche paraneoplastisch und / oder durch lokale Kompression zur Thrombose führt. Dieser Zusammenhang ist bei Anamneseerhebung und Untersuchung von Patienten - aufgrund der Altersverteilung von Malignomen insbesondere bei älteren - mit Venenthrombosen (und/oder Lungenembolien) in Betracht zu ziehen [Robertson et al. 2015].

Bei mehr als der Hälfte der Patienten liegen im Falle eines nachgewiesenen Malignoms lokale, potentiell kurativ behandelbare Tumorstadien vor [Monreal et al. 2004]. Der Umfang des Untersuchungsprogramms ist im Einzelfall festzulegen. Allgemeine Akzeptanz besteht für die folgenden Empfehlungen: gezielte Anamneseerhebung und körperliche Untersuchung sowie Basislabor und Aktualisierung der geschlechts- und altersspezifischen gesetzlichen Tumorfürherkennungsmaßnahmen. Als weiterführende Maßnahmen kommen neben abdomineller Sonographie und Röntgen-Thorax auch CT von Thorax und Abdomen in Betracht [Carrier et al. 2008]. Die regelhafte Einbeziehung von Schnittbildverfahren in die Tumordiagnostik bei Thrombosepatienten erhöht jedoch nicht deren Überlebensrate [Carrier et al. 2015b]. Falls für die Ausdehnungserfassung einer Becken- und/oder Vena cava-Thrombose eine CT-Phlebographie angefertigt wird, sollten die abgebildeten Umgebungsstrukturen mit beurteilt und im Hinblick auf ein malignes Geschehen evaluiert werden.

**Bei einer ilio-femorale(n) (deszendierenden) Thrombose und/oder Vena cava-Thrombose sollte eine lokale Ursache abgeklärt werden, z.B. ein Tumor sowie speziell bei jüngeren Patienten eine anatomische Variante oder Fehlanlage der Venen.**

Bei jüngeren Patienten liegt einer ilio-femorale(n) Thrombose oft eine Anomalie oder Fehlbildung der Venen zu Grunde (vor allem May-Thurner-Beckenvenensporn, seltener Vena cava-Anomalie). Solche Thrombosen betreffen typischerweise Frauen; sie sind meist linksseitig lokalisiert und zeigen ein deszendierendes Wachstum. Vor einer beabsichtigten rekanalisierenden Intervention sollte eine CT mit intravenös appliziertem Kontrastmittel oder eine MRT des Abdomens vorgenommen werden.

## Rezidivthrombose

**Bei Verdacht auf eine Rezidivthrombose sollen die Untersuchungsergebnisse der vorangegangenen Episode zu Rate gezogen werden.**

**Liegen diese nicht vor, soll ein integrativer Ansatz mit Einschluss von D-Dimer-Testung und von wiederholten oder ergänzenden bildgebenden Untersuchungen gewählt werden.**

Die Diagnostik einer zweiten Thrombose ist schwieriger als die einer Erstdiagnose, vor allem dann, wenn dasselbe Venensegment betroffen ist. Außerdem liegt bei den Patienten nach einer ersten Venenthrombose (TVT) meist eine größere Besorgnis vor, wenn erneut Missempfindungen im betroffenen Bein auftreten - unabhängig davon, ob Residuen der früheren Thrombose vorliegen oder nicht. Ein Diagnosealgorithmus wurde bisher für diese Situation nicht validiert. Die klinische Wahrscheinlichkeit ist bei Verdacht auf Rezidivthrombose meist ohnehin hoch, da die erste Thrombose bereits als Risiko in den Score zur Bestimmung der klinischen Wahrscheinlichkeit eingeht (Tabelle 1). Die Aussagekraft der Sonographie ist in Bezug auf die Frage einer Rezidivthrombose für diejenigen Segmente des venösen Systems eingeschränkt, die von der vorherigen Thrombose betroffen waren. Häufig sind die Ausdehnung und Lokalisation des alten Befundes gar nicht bekannt.

Daher ist es empfehlenswert, bei Beendigung der Antikoagulation einer akuten TVT eine bildgebende Kontrolle durchzuführen und den Befund zu dokumentieren [Prandoni et al. 2002a]. Sind vorher nicht betroffene Segmente bei der aktuellen Untersuchung pathologisch verändert oder hat ein vorher dokumentierter Residualthrombus um >4mm zugenommen, darf von einem Rezidiv ausgegangen werden [Le Gal et al. 2009]. Die Diagnosestellung einer Rezidivthrombose allein aufgrund einer differentiellen Echogenität inkompressibler Gefäßabschnitte ist nicht zuverlässig [Linkins et al. 2006].

In der ascendierenden Phlebographie gehen frische Thrombosen mit einer Kontrastmittelaussparung in der Vene einher und haben Begriffe wie Konturzeichen, May-Kuppelzeichen oder Hach-Monokelzeichen geprägt. Gelegentlich imponiert ein Thrombus wie eine Papierschlange im Wind (engl. „free-floating“). Im Spätstadium, beim postthrombotischen Syndrom, kommt es zu Schrumpfung der Blutgerinnsel und zu Vernarbungen an den Gefäßwänden; daraus resultieren intravasale Septen in unregelmäßig dilatierten Venen [Hach and Hach-Wunderle 1997], [Hach et al. 2012]. Charakteristischerweise haben sich Umgehungskreisläufe ausgebildet. Bei der Rezidivthrombose geht es darum, in den postthrombotischen Strukturen frische Thromben zu entdecken.

Die MR-Phlebographie kann im Einzelfall bei V.a. eine Rezidivthrombose einen relevanten Beitrag liefern, u. a. in Bezug auf das Thrombusalter [Arnoldussen et al. 2013] und bezüglich der Beurteilung der Umgehungskreisläufe als funktionelles (zeitlich aufgelöstes) Untersuchungsverfahren. Eine CT-Phlebographie ist meist nicht indiziert.

Anders als bei einer ersten Thrombose sollte bei Verdacht auf eine Rezidivthrombose immer ein D-Dimer-Test durchgeführt werden und zwar unabhängig von der klinischen Wahrscheinlichkeit. Sowohl ein positives aber auch ein negatives Testergebnis können entscheidend zur Einschätzung der Situation beitragen [Aguilar and del Villar 2007], [Prandoni et al. 2007]. Bei normalem D-Dimer-Wert und niedriger klinischer Wahrscheinlichkeit erscheint die Diagnose einer Rezidiv-TVT unwahrscheinlich.

Bei verbleibenden unklaren Fällen sind sonographische Verlaufsuntersuchungen ratsam, um aus der Dynamik der Befunde auf die Aktualität des vermuteten Rezidivs zu schließen. In begründeten Einzelfällen kann bei fraglichem Thromboserezidiv und gleichzeitig erhöhtem D-Dimer-Wert eine zeitlich limitierte Antikoagulation mit nachfolgenden regelmäßigen klinischen und sonographischen Kontrollen sinnvoll sein, vorzugsweise zu Beginn in therapeutischer Dosierung.

## Verlaufsuntersuchung

**In den ersten Wochen nach Therapieeinleitung sollte zur Überprüfung der Therapie eine klinische Untersuchung erfolgen.**

**Nach 3 Monaten und/oder bei Abschluss der Antikoagulation sollte sonographisch das Ausmaß eventueller Residualthromben qualitativ und quantitativ erfasst und dokumentiert werden.**

Im Rahmen der Behandlung einer Venenthrombose (TVT) werden sowohl von Seiten des Patienten als der behandelnden Hausärzte vielfach Wünsche nach einer zwischenzeitlichen Kontrolle des Verlaufs bzw. der Rückbildung einer Thrombose geäußert.

Klinisch sinnvoll ist eine Kontrolle in den ersten 5 bis 21 Tagen der Thrombosebehandlung. Dafür eignet sich z.B. der Zeitpunkt der Umstellung von niedermolekularem Heparin oder Fondaparinux auf ein orales Antikoagulans (betr. Kumarin, Dabigatran, Edoxaban) bzw. der Dosisreduktion bei Monotherapie mit einem direkten oralen Antikoagulans nach 1 Woche (betr. Apixaban) bzw. nach 3 Wochen (betr. Rivaroxaban). Die Kontrolluntersuchung dient einerseits der Überprüfung der Verträglichkeit der Medikation und andererseits der Begutachtung des Lokalbefundes an der betroffenen Extremität einschließlich der Optimierung der Kompressionstherapie.

Sonographische Kontrollen sind in den ersten 4 Wochen einer Thrombosebehandlung in der Regel nicht erforderlich, da sich daraus keine therapeutischen Konsequenzen ergeben. Ausnahmen sind Patienten mit klinischen Zeichen einer Thrombus-Aszension oder mit der Frage der (späten) mechanischen Rekanalisation bei fehlender Befundbesserung einer konservativ behandelten deszendierenden Beckenvenenthrombose.

Nach den ersten drei Behandlungsmonaten ist eine sonographische Kontrolle sinnvoll, um die Residualthrombose (Thrombuslast) zu erfassen, die als einer von mehreren Parametern

in die Entscheidung der Fortsetzung oder Beendigung der Antikoagulation eingeht (s. „Verlängerte Erhaltungstherapie“). Gleichzeitig erhält der Patient Auskunft über den aktuellen Stand und den weiteren Verlauf seiner Krankheit. In jedem Fall ist bei geplanter Beendigung der Antikoagulation– sei es nach drei Monaten oder zu einem späteren Zeitpunkt - eine sonographische Kontrolle mit Befunddokumentation erforderlich. Der sonographische Abschlussbefund steht damit bei einem späteren Verdacht auf Rezidivthrombose zum Vergleich zur Verfügung.

Die zusätzliche Erhebung von Funktionsmesswerten des Venensystems (Lichtreflexionsrheographie, Venenverschluss-Phlethysmographie) kann neben der klinischen Einschätzung hilfreich für die Beurteilung der Venenfunktion sein.

## Therapie der Venenthrombose

### Initiale Antikoagulation

**Sofort nach Diagnosestellung soll eine therapeutische Antikoagulation begonnen werden.**

**Die in Deutschland zugelassenen Medikamente sind in Tabelle 2 aufgeführt.**

Das Ziel der Akutbehandlung der Venenthrombose (TVT) besteht vordringlich darin, das Risiko einer Embolisierung in die Lungenarterienstrombahn zu minimieren. Zum anderen gilt es, das Wachstum des Thrombus zu stoppen und die Voraussetzungen für eine Thrombusauflösung durch körpereigene Fibrinolyse zu verbessern, um das Auftreten und den Schweregrad eines postthrombotischen Syndroms zu vermindern. Wegen der Gefahr der Lungenembolie ist nach Diagnose einer TVT der sofortige Beginn einer therapeutischen Antikoagulation erforderlich. Bei hoher klinischer Wahrscheinlichkeit kann mit der Behandlung bereits begonnen werden, bevor die Sicherung der Diagnose durch Bildgebung erfolgt ist.

Die Initialbehandlung erfolgt mit einer therapeutischen Antikoagulation, um das akute prothrombotische Geschehen zu überwinden. Diese Phase dauert einige Tage [Wells et al. 2014]. Die Behandlung erfolgt entweder durchgängig mit ein und demselben Antikoagulans oder mit einem anderen Antikoagulans als in der sich anschließenden Erhaltungstherapiephase; die Entscheidung richtet sich nach strategischen Gründen des Behandlers und nach der Zulassung der Medikamente. Ohne dass vergleichende Studien vorgenommen worden wären, wird ein Minimum von 5 Tagen als obligat betrachtet, in der täglichen Handhabung sind auch 7 bis 10 Tage durchaus üblich, bei einzelnen Substanzen - nach deren Zulassungen - sogar 21 Tage (Certoparin, Rivaroxaban). Für einige Antikoagulanzen ist initial eine höhere Dosis vorgeschrieben als in der sich anschließenden Erhaltungstherapiephase.

Die für die Initialbehandlung zugelassenen Medikamente und ihre Dosierungen sind in Tabelle 2 wiedergegeben. Die Anwendung von unfraktioniertem Heparin (UFH) beschränkt sich heute fast ausschließlich auf Patienten mit schwerer Niereninsuffizienz oder Dialysepflichtigkeit, wenn niedermolekulare Heparine (NMH) und Fondaparinux kontraindiziert sind. Es wird auch eingesetzt bei den eher seltenen Interventionen einer akuten TVT und gelegentlich in der Schwangerschaft, z.B. in der peripartalen Phase. UFH wird kontinuierlich intravenös oder intermittierend subkutan mit Dosisadjustierung anhand der aktivierten partiellen Thromboplastinzeit (aPTT) verabreicht [Vardi et al. 2009].

Seit Mitte der 90er Jahre sind NMH und Fondaparinux als Standard etabliert. In Einzelstudien und Metaanalysen haben sie sich als effektiver und sicherer als UFH erwiesen [Erkens and Prins 2010]. Ihre Vorteile sind die fehlende Notwendigkeit zu Laborkontrollen und Dosisadjustierung sowie die Praktikabilität in der Anwendung durch ein- oder zweimalige [Bhuria and Wong 2013] subkutane Injektion. Das erst hat die ambulante Behandlung der TVT ermöglicht. Die wesentliche Einschränkung in der Anwendung von NMH oder Fondaparinux liegt bei Patienten mit deutlich eingeschränkter Nierenfunktion ( $GFR \leq 30$  ml/min).

Obwohl die Induktion einer Heparin-induzierten Thrombozytopenie vom Typ II (HIT II) bei Verwendung von NMH sehr viel seltener ist als bei UFH, wurde die Notwendigkeit einer Thrombozytenkontrolle aufgrund einer Richtlinie der Arzneimittelkommission der Bundesärztekammer in den Zulassungstext vieler NMH aufgenommen. Die sehr niedrige Inzidenz der HIT II unter NMH im internistischen Indikationsspektrum und bei kurzer Anwendungsdauer

hat diese früher sehr streng gehandhabte Vorschrift im Alltag inzwischen weitgehend bedeutungslos gemacht. Zu Beginn jeder Antikoagulationstherapie sollte ein Basisgerinnungsstatus inkl. Thrombozytenzahl erhoben werden. Bei Anwendung von NMH über eine Dauer von 5 Tagen hinaus ist eine weitere Kontrolle der Thrombozytenzahl sinnvoll.

Bei Fondaparinux besteht kein Risiko, eine HIT II hervorzurufen. Aus diesem Grund eignet sich die Substanz auch als initiales Antikoagulans für Patienten mit einer gesicherten Anamnese einer HIT II. Möglicherweise gilt das auch für Patienten, die im Rahmen einer akuten HIT II eine venöse Thromboembolie entwickelt haben. Hierbei würde es sich allerdings um einen Off-label-use handeln, denn es gibt Substanzen, die in dieser Situation explizit zugelassen sind wie Danaparoid, Lepirudin und Argatroban.

Von den so genannten direkten oralen Antikoagulanzen (DOACs) sind Rivaroxaban und Apixaban nicht nur für die Erhaltungstherapie, sondern auch für die initiale Antikoagulation zugelassen. Die Dosierungen in dieser Phase betragen das Eineinhalbfache der Erhaltungstherapie über 21 Tage bei Rivaroxaban bzw. eine Dosisverdopplung über 7 Tage bei Apixaban.

## Erhaltungstherapie

**An die initiale Antikoagulation soll sich eine Erhaltungstherapie von 3 bis 6 Monaten anschließen.**

Die initiale Antikoagulation wird regelhaft gefolgt von der Erhaltungstherapie mit einer Dauer von mindestens drei Monaten. Diese Behandlungsphase dient dazu, ein frühes Rezidiv der Venenthrombose (TVT) bzw. Lungenembolie (LE) zu verhindern. Die Antikoagulation wird dabei fortgeführt, allerdings in den meisten Regimen mit einer geringeren Intensität als in der Akutphase [Wells et al. 2014]. Der gut etablierte Standard für die Erhaltungstherapie sind die Vitamin K-Antagonisten (VKA) mit Dosisanpassung auf eine International Normalized Ratio (INR) zwischen 2,0 bis 3,0. Traditionell werden die Patienten in der Phase der initialen Antikoagulation in diesen Zielbereich hineingeführt (überlappende Antikoagulation mit Heparin oder Fondaparinux) [Garcia et al. 2013].

Im deutschsprachigen Mitteleuropa wird als VKA mehrheitlich Phenprocoumon verwendet, im angelsächsischen Raum Warfarin und in frankophonen Regionen sowie den Niederlanden Acenocoumarol. Aussagekräftige Studien zur Wirksamkeit und Sicherheit von VKA liegen lediglich für Warfarin vor. Es fehlen ausreichende Hinweise darauf, dass sich Phenprocoumon und Acenocoumarol diesbezüglich anders darstellen. Wegen der sehr unterschiedlichen Halbwertszeiten ist die Einstellungs- und Abklingphase für Acenocoumarol am kürzesten und für Phenprocoumon am längsten, Warfarin liegt dazwischen.

Die INR-Kontrollintervalle sind nicht standardisiert. In der Anfangsphase sind häufige INR-Kontrollen jeweils nach wenigen Tagen erforderlich. Längerfristig sollten in der Regel und bei stabiler Einstellung im Zielbereich Kontrollintervalle von etwa 3 Wochen nicht überschritten werden.

Aus vergleichenden Studien zur Qualität der Antikoagulation - überwiegend bei Patienten mit mechanischem Herzklappenersatz und bei Vorhofflimmern - wird deutlich, dass die Messung und Dosisanpassung durch den Patienten selbst - nach Schulung - zu einer besseren Einstellung im Zielbereich der INR und auch zu weniger Thromboembolien bei annähernd glei-

cher Blutungshäufigkeit führt [Health Quality Ontario 2009]. Der Effekt beruht mit großer Wahrscheinlichkeit auf dem verbesserten Verständnis von Wirkung und Interaktionsmöglichkeiten der VKA sowie den engeren Kontrollintervallen bei Selbstmessung und Selbstdosierung. Auch bei der Therapie der TVT kann diese Form der Antikoagulationskontrolle und Dosisanpassung empfohlen werden.

Die Therapie mit VKA hat sich in der jahrzehntelangen Anwendung bewährt, bringt aber auch verschiedene Nachteile mit sich. Die Überwachung mit einem Gerinnungstest ist obligat. Aus Studien zur Antikoagulation bei Vorhofflimmern ist bekannt, dass der gewünschte INR-Korridor häufig, d.h. in 20 bis 80% der Fälle, nicht in stabiler Weise erreicht wird [Wan et al. 2008]. Die lange Halbwertszeit ist ungünstig, wenn ein häufiges Ab- bzw. Umsetzen („Bridging“, „Switching“) bei invasiven Eingriffen notwendig ist. Darüber hinaus besteht eine hohe Interaktivität mit anderen Medikamenten. Die direkten oralen Antikoagulanzen (DOACs) sind den VKA in diesen Aspekten überlegen.

Von den DOACs besitzen derzeit (Stand September 2015) 4 Substanzen (Rivaroxaban, Dabigatran, Apixaban, Edoxaban) eine Zulassung für die Phase der Erhaltungstherapie. Die Zulassung gründet auf großen randomisierten Studien, in denen sie mit der klassischen Sequenz aus NMH gefolgt von VKA verglichen wurden [Schulman et al. 2009], [Schulman et al. 2014], [Bauersachs et al. 2010], [Bueller et al. 2012], [Agnelli et al. 2013a], [Bueller et al. 2013]. Die Behandlungsregimes für Apixaban und Rivaroxaban verwendeten eine höhere Dosis für die initiale Antikoagulation; Dabigatran und Edoxaban wurden als Erhaltungstherapie im Anschluss an eine initiale Antikoagulation mit NMH getestet. Weitere Unterschiede in den Studien lagen in der Darstellung des Sicherheitsendpunkts (Majorblutungen vs. Kombination aus Majorblutungen und klinisch relevanten Nicht-Majorblutungen), der Behandlungsdauer (einheitlich über 6 Monate bei Dabigatran und Apixaban sowie flexibel über 3, 6 bzw. 12 Monate bei Rivaroxaban und über 3 bis 12 Monate bei Edoxaban). In die Studie mit Apixaban wurden gemäß Protokoll fast ausschließlich Patienten mit sog. idiopathischer venöser Thromboembolie eingeschlossen. Patienten mit TVT und Lungenembolie wurden in den Studien zu Dabigatran, Apixaban und Edoxaban gemeinsam geführt, in den Studien zu Rivaroxaban dagegen getrennt. In allen Einzelstudien wie auch in den verschiedenen Metaanalysen war die Wirksamkeit der Behandlungsregimes mit DOACs ebenso gut wie mit der Sequenz aus NMH und VKA, dargestellt im Studienziel der Nicht-Unterlegenheit. Entsprechend der unterschiedlichen Wahl der Sicherheitsendpunkte unterschieden sich die Ergebnisse bezüglich der Blutungshäufigkeiten. Metaanalysen belegen jedoch für die gesamte Gruppe der DOACs eine signifikante Reduktion der Majorblutungen um ca. 40% gegenüber VKA [van der Hulle et al. 2014b], [van Es et al. 2014]. Signifikant verringerte Häufigkeiten fanden sich dabei insbesondere für intrakranielle Blutungen, tödliche Blutungen und auch für klinisch relevante Nicht-Majorblutungen. Die Ergebnisse waren konsistent bei Betrachtung verschiedener Subgruppen von Patienten (Lungenembolie vs. Beinvenenthrombose, Körpergewicht > 100 kg, moderate Niereninsuffizienz mit GFR >30 bzw. <60 ml/min, Alter > 75 Jahre und Tumorerkrankung).

Zu den praktischen Vorteilen der DOACs gehören u. a. orale Applikation, fehlende Notwendigkeit zur Gerinnungskontrolle und Dosisadjustierung sowie fehlendes Risiko einer Heparin-induzierten Thrombozytopenie Typ II. Die renale Elimination ist substanzspezifisch unterschiedlich; entsprechende Dosisreduktionen oder Kontraindikationen bei eingeschränkter Nierenfunktion sind deshalb zu beachten. Substanzen zur Antagonisierung des Gerinnungseffekts im Falle einer schweren Blutung oder einer großen, nicht verschiebbaren Operation befinden sich in Entwicklung bzw. stehen bereits zur Verfügung [Pollack et al. 2015]. Deren

Anwendung dürfte aber bei der kurzen Halbwertszeit der Medikamente eher eine Ausnahme sein. Von Nachteil sind die deutlich höheren Kosten der DOACs gegenüber VKA.

Als einziges DOAC wurde Apixaban dem AMNOG (Arzneimittelmarktneuordnungsgesetz) - Prozess der Bewertung eines Zusatznutzens unterzogen. Für die initiale Antikoagulation und die Erhaltungstherapie der VTE wurde ein geringer Zusatznutzen gegenüber der klassischen Sequenz aus Heparin gefolgt von VKA attestiert. Die verlängerte Erhaltungstherapie mit der Dosis von 2 x 2,5 mg täglich wurde mit dem Argument einer fehlenden Vergleichstherapie nicht bewertet.

Zu einer Zeit, in der keine oralen Alternativen zu VKA für die Erhaltungstherapie zur Verfügung standen, wurden mit dem Ziel der Blutungsvermeidung bei Risikopatienten auch NMH für diese Anwendung geprüft, und zwar in prophylaktischer, halb- bzw. dreiviertel- sowie therapeutischer Dosierung. Eine Metaanalyse zeigte eine geringere Blutungsrate bei vergleichbarer Effektivität gegenüber VKA [Andras et al. 2012]. Vergleichende Untersuchungen unterschiedlicher Intensitäten von NMH liegen nicht vor. Formal betrachtet handelt es sich bei dieser Anwendung von NMH allerdings – mit der Ausnahme von Tumorpatienten (s.u.) - um einen Off-label-use.

## **Verlängerte Erhaltungstherapie**

**Nach 3 bis 6 Monaten soll eine Entscheidung über die Beendigung oder Fortführung der Antikoagulation getroffen werden.**

**Mögliche Entscheidungskriterien finden sich in Tabelle 3.**

Nach 3 bis 6 Monaten ist eine akute Venenthrombose (TVT) in der Regel ausreichend behandelt; eine kürzere Behandlungsdauer provoziert eine deutlich höhere Rezidivrate [Schulman et al. 2008], [Schulman et al. 1995]. Zu diesem Zeitpunkt muss dann geprüft werden, ob die Antikoagulation beendet werden kann, oder ob es sinnvoll ist, sie noch für einen längeren Zeitraum fortzuführen [Kearon and Akl 2014]. Die Entscheidung einer verlängerten Erhaltungstherapie bildet sich aus der Abwägung des geschätzten Rezidivrisikos einerseits und des geschätzten Blutungsrisikos andererseits. Die Art der Abwägung ist zu diesem Zeitpunkt für Patienten mit Beinvenenthrombose und für Patienten mit Lungenembolie prinzipiell gleich.

Traditionell wurde und wird die verlängerte Erhaltungstherapie mit Vitamin K-Antagonisten (VKA) im INR-Zielbereich 2,0 - 3,0 durchgeführt. Hier ist mit einer Rate von Majorblutungen im Bereich von 1 - 3% pro Jahr zu rechnen [Kearon et al. 2012]. Als Alternative zur VKA-Standardantikoagulation mit INR 2,0 - 3,0 wurde VKA mit INR-Zielbereich 1,5 - 2,0 getestet. Darunter war die Wirksamkeit bezüglich einer Verhinderung von Rezidiven auf ca. 60% verringert, ohne gleichzeitige Reduktion der Blutungshäufigkeit [Kearon et al. 2003], [Ridker et al. 2003]. Als weitere Alternative wurde Acetylsalicylsäure (ASS) mit einer Dosis von 100 mg pro Tag gegenüber keiner Antikoagulation getestet [Becattini et al. 2012], [Brighton et al. 2012], [Simes et al. 2014]. Die Wirksamkeit bezüglich der Verringerung von Rezidiven betrug 30% bei gleichzeitig leicht erhöhtem Blutungsrisiko. Ein Vergleich der Blutungshäufigkeit unter ASS gegenüber VKA in Standardintensität liegt nicht vor. Wegen der geringeren Wirksamkeit der beiden genannten Alternativen einerseits und der Verfügbarkeit hochwirksamer direkter oraler Antikoagulanzen (DOACs) mit geringerem Blutungsrisiko gegenüber VKA



andererseits kann beiden Regimes für die verlängerte Erhaltungstherapie keine gesicherte Stellung zugewiesen werden.

Von den DOACs wurde bisher nur Dabigatran im direkten Vergleich zu VKA getestet und zwar für eine Behandlungsdauer von zusätzlichen 18 Monaten nach abgeschlossener Erhaltungstherapie [Schulman et al. 2013]. Das Ziel der Nicht-Unterlegenheit bezüglich der Wirksamkeit wurde erreicht und darüber hinaus fand sich eine signifikante Reduktion von Majorblutungen.

Im Vergleich zu Placebo wurden für eine verlängerte Erhaltungstherapie die DOACs Rivaroxaban, Apixaban und Dabigatran in der jeweiligen Standard-Erhaltungsdosis sowie Apixaban zusätzlich auch in der Prophylaxedosis (2 x 2,5 mg/Tag) getestet [Bueller et al. 2012], [Schulman et al. 2013], [Agnelli et al. 2013b]. Für alle 3 Medikamente fand sich eine ca. 90%ige Reduktion der Rezidive. Rivaroxaban und Dabigatran zeigten eine signifikante Erhöhung eines kombinierten Blutungsendpunkts aus Majorblutungen und klinisch relevanten Nicht-Majorblutungen. Für Apixaban in Prophylaxedosis bestand gegenüber Placebo kein erhöhtes Risiko für Blutungen bei erhaltener Wirksamkeit [Agnelli et al. 2013b]. Den Studienergebnissen folgend sind alle 3 Medikamente für die verlängerte Erhaltungstherapie in den in Tabelle 2 angegebenen Dosierungen zugelassen.

Die in Studien ermittelten Blutungswahrscheinlichkeiten unter Behandlung mit DOACs sind geeignet, die Entscheidung für oder gegen eine verlängerte Erhaltungstherapie sowie auch die Auswahl des Antikoagulans mit zu beeinflussen.

Schwierig bleibt die grundsätzliche Indikation zu einer verlängerten Erhaltungstherapie. Mehrere Gesichtspunkte gehen in die Entscheidung ein (Tabelle 3). Patienten mit einem klar identifizierbaren und passageren Triggerfaktor für die venöse Thromboembolie (z. B. Trauma, Operation, akute internistische Erkrankung, orale Kontrazeption, Schwangerschaft) haben ein geringes Rezidivrisiko und werden in der Regel nicht dauerhaft antikoaguliert.

Demgegenüber wird das Rezidivrisiko bei fortbestehendem Triggerfaktor (z. B. fortbestehende aktive Tumorerkrankung, zweifelsfrei nachgewiesenes Antiphospholipid-Syndrom sowie ein Gerinnungsinhibitormangel von Protein C, Protein S oder Antithrombin bei positiver Familienanamnese bezüglich venöser Thromboembolien) als so hoch angesehen, dass eine verlängerte Erhaltungstherapie in der Regel indiziert ist, sofern nicht ein sehr hohes Blutungsrisiko dagegen spricht. Hinzuweisen ist darauf, dass eine fortbestehende Langzeitimmobilisierung, z.B. bei einer persistierenden Lähmung nach Apoplex, nicht als permanenter Risikofaktor gilt, der eine Dauerantikoagulation rechtfertigt; hier wird risikoadaptiert und zeitlich limitiert prophylaktisch antikoaguliert, beispielsweise bei einem akuten fieberhaften Infekt.

Zu den weiteren Faktoren, die bei der Entscheidung für oder gegen eine verlängerte Erhaltungstherapie zu berücksichtigen sind, gehört die Lokalisation des ersten Ereignisses. Man wird sich bei einer abgelaufenen Lungenembolie eher zu einer verlängerten Erhaltungstherapie entschließen als bei einer abgelaufenen Beinvenenthrombose, da das Rezidiv mit hoher Wahrscheinlichkeit wieder eine Lungenembolie sein wird und diese per se mit einer höheren Mortalität belastet ist [Mearns et al. 2015]. Zu berücksichtigen ist auch, dass Männer ein ca. 60% höheres Rezidivrisiko gegenüber Frauen haben [Douketis et al. 2011].

Patienten, die vier Wochen nach Beendigung der Erhaltungstherapie einen erhöhten D-Dimer-Wert aufweisen, haben ein erhöhtes Rezidivrisiko im weiteren Krankheitsverlauf [Palareti et al. 2003]. Eine Metaanalyse konnte diese Tatsache erhärten [Douketis et al. 2010]. Der Parameter ist allerdings schwierig in den Entscheidungsprozess einzubringen, da

auch Patienten mit negativem D-Dimer-Befund in nennenswertem Ausmaß Rezidive bekommen [Palareti et al. 2006]. Einer aktuellen Kohortenstudie zufolge ist diese Rate stark vom Geschlecht abhängig, d.h. bei Männern höher als bei Frauen [Kearon et al. 2015].

Patienten, die am Ende der Erhaltungstherapie einen residuellen Thrombus aufweisen (meist definiert als eine mehr als 40%ige Verlegung des Venenlumens) haben eine höhere Rezidivrate gegenüber Patienten ohne Residualthrombus [Prandoni et al. 2002c]. Die Stärke der Risikoassoziation und ihre Verbindung mit anderen Prädiktoren wurde uneinheitlich wiedergegeben [Le Gal et al. 2011]. Eine Metaanalyse auf Patientendaten-Ebene [Donadini et al. 2014] konnte jedoch klären, dass der Parameter seine größte Aussagekraft besitzt, wenn er 3 Monate nach dem Index-Ereignis erfasst wird: Patienten ohne Residualthrombus zu diesem Zeitpunkt haben ein sehr niedriges Rezidivrisiko. Vorstellbar und inzwischen durch eine große Kohortenstudie belegt, ist daher eine sequenzielle Strategie, in der zunächst anhand der Residualthrombose stratifiziert und nach Absetzen der Antikoagulation zu mehreren Zeitpunkten ein D-Dimer-Wert bestimmt wird [Palareti et al. 2014].

Die Schwierigkeit der Entscheidung für oder gegen eine verlängerte Erhaltungstherapie lässt sich am Beispiel einer ersten proximalen idiopathischen Thrombose oder Lungenembolie aufzeigen. Das Rezidivrisiko einer venösen Thromboembolie ist in den beiden ersten Jahren nach Absetzen der Antikoagulation relativ hoch mit jeweils ca. 10% pro Jahr. Es nimmt dann ab und beträgt nur noch 30 bis 40% für die gesamte Zeitspanne von 8 Jahren nach dem Ereignis [Prandoni et al. 1997]; über längere Zeiträume liegen keine Informationen vor. Andererseits besteht unter einer verlängerten Erhaltungstherapie ein Blutungsrisiko von ca. 1 bis 3% pro Jahr. Weitere Faktoren wie Lebensalter und bestimmte Begleitkrankheiten können sowohl das Rezidivrisiko wie auch das Blutungsrisiko ungünstig beeinflussen, sodass für den Einzelfall in regelmäßigen Abständen (z.B. 1 bis 2x pro Jahr) eine Abwägung von Nutzen und Risiko einer laufenden verlängerten Erhaltungstherapie vorgenommen werden sollte.

Das Blutungsrisiko bei Langzeitantikoagulation hängt von weiteren Risikofaktoren des Patienten ab. Im Gegensatz zu Patienten mit Vorhofflimmern existiert jedoch für Patienten mit venöser Thromboembolie kein validierter Score. Im Analogieschluss wären jedoch folgende Faktoren als Prädiktoren für ein erhöhtes Blutungsrisiko anzusehen: höheres Lebensalter (z.B. >75 Jahre), Begleiterkrankungen wie Niereninsuffizienz, zurückliegende Blutung, schwierige Einstellbarkeit sowie mangelhafte Compliance bei der Medikamenteneinnahme. Zusätzlich ist das in klinischen Studien ermittelte Sicherheitsprofil der verschiedenen Antikoagulanzen zu berücksichtigen.

In jedem Fall muss die Präferenz des Patienten in den Entscheidungsprozess einbezogen werden, nachdem eine verständliche Aufklärung zum angenommenen Nutzen-Risiko-Verhältnis erfolgt ist. Drei bis 6 Monate nach dem Akutereignis haben die Patienten meist eine klare Vorstellung von der Bedeutung eines möglichen Rezidivs für ihr weiteres Leben. Zudem können sie auf eine mehrmonatige Erfahrung einer Antikoagulationstherapie zurückblicken. Ihre Neigung für oder gegen eine verlängerte Erhaltungstherapie sollte daher als qualifiziertes Votum betrachtet und berücksichtigt werden.

Zusammengefasst verbleibt für die Frage der verlängerten Erhaltungstherapie bei einer ersten idiopathischen venösen Thromboembolie ein relativ breiter Korridor richtiger Entscheidungen. Für den weiteren Patientenweg maßgeblich ist, die Entscheidung explizit und transparent zu treffen und sie für den Zeitpunkt, zu dem sie getroffen wurde, nachvollziehbar zu dokumentieren.

Bei einer Rezidivthrombose, vor allem bei ausgedehntem Befund, proximaler Lokalisation und fehlendem eindeutigem Triggerfaktor, wird das erneute Rezidivrisiko auch über lange Zeiträume als hoch genug eingeschätzt, um eine verlängerte Erhaltungstherapie zu rechtfertigen. Das gilt auch für das Rezidiv einer Lungenembolie.

## Kompressionstherapie

**Um Häufigkeit und Schwere des postthrombotischen Syndroms zu reduzieren, sollte frühzeitig mit einer Kompressionstherapie begonnen werden.**

Die Kompressionstherapie ist ausschließlich in dem Bein indiziert, in dem eine Thrombose nachgewiesen wurde. Eine prophylaktische Therapie, z. B. bei einer Lungenembolie ohne Nachweis einer peripheren Thrombose ist nicht erforderlich. Für die Armvenenthrombose ist der Nutzen einer routinemäßigen Kompressionstherapie nicht belegt.

Primäres Ziel der Kompressionstherapie ist zunächst die Behandlung der akuten Beschwerden, die durch die Venenthrombose verursacht werden. Dabei ist ein Kompressionsverband vom Typ Fischer ebenso wirksam wie ein angepasster Kompressionsstrumpf der Klasse II [Parsch and Blaettler 2000].

Darüber hinaus haben zwei randomisierte Studien gezeigt, dass die über Jahre durchgeführte Kompressionsbehandlung mit einem Andruck von 30–40 mmHg die Inzidenz des postthrombotischen Syndroms in dem von der Thrombose betroffenen Bein etwa um die Hälfte reduziert [Brandjes et al. 1997], [Prandoni et al. 2004]. In einer neueren Studie [Kahn et al. 2014] war dieser Effekt nicht zu beobachten. Die genauere Analyse dieser Studie lässt allerdings erhebliche Zweifel an einem ausreichend kontrollierten Studiendesign aufkommen [Schwahn-Schreiber et al. 2014], so dass die Empfehlung zu einer Kompressionstherapie nach Venenthrombose weiterhin aufrechterhalten wird.

In der Regel genügen bei nicht zu ausgeprägtem und vor allem nicht nach proximal reichendem Ödem Wadenkompressionsstrümpfe der Kompressionsklasse II. Die Dauer der Kompressionsbehandlung richtet sich auch nach dem Ergebnis von phlebologischen Kontrolluntersuchungen, die optimaler Weise nach 3 bis 6 Monaten und dann in 6 bis 12-monatigen Intervallen erfolgen sollten. Bei Fortbestehen eines venösen Funktionsdefizits sollte die Kompression weitergeführt werden [Blaettler and Zimmet 2008].

## Rekanalisierende Maßnahmen

**Eine primäre rekanalisierende Maßnahme kann bei ilio-femoraler Thrombose eingesetzt werden und soll - wenn indiziert – so früh wie möglich durchgeführt werden.**

Das Ziel rekanalisierender Maßnahmen zusätzlich zur Antikoagulation ist die Verringerung von Häufigkeit und Schwere des postthrombotischen Syndroms (PTS) [Strandness, Jr. et al. 1983].

Als Behandlungsverfahren kommen die venöse Thrombektomie, die Kombination von Thrombolyse und Thrombektomie sowie die Katheter-gestützte pharmako-mechanische Thrombektomie in Betracht; dies gilt insbesondere für junge Patienten mit ilio-femoraler

Thrombose und niedriger Blutungswahrscheinlichkeit [Enden et al. 2012]. Die systemische Thrombolyse wird bei einer Venenthrombose wegen des erheblichen Blutungsrisikos nicht mehr angewandt [Wells and Forster 2001].

Studienergebnisse für kathetergestützte Rekanalisierungen haben gezeigt, dass eine frühzeitige pharmoko-mechanische Intervention das Risiko eines PTS signifikant senken kann [Sharifi et al. 2010], [AbuRahma et al. 2001], [Elsharawy and Elzayat 2002]. Darüber hinaus wird durch die Intervention das subjektive Wohlbefinden verbessert [Comerota et al. 2000]. Aus pathophysiologischer Sicht ist die Ursache der Obstruktion (Kompression von außen oder intraluminales Strombahnhindernis) zu klären und nach Möglichkeit zu beheben; beispielsweise durch eine Stentimplantation. Der Rekanalisierungserfolg ist abhängig vom (wieder hergestellten) Ein- und Ausstrom, der Länge der Behandlungsstrecke sowie einer persistierenden Hyperkoagulabilität [Jalaie et al. 2014].

Die behandlungsspezifischen Risiken (insbesondere Blutungen) müssen beachtet werden, sind jedoch durch den gezielten Einsatz Katheter-gestützter Thrombolyseverfahren als gering einzustufen [Watson et al. 2014], [Mewissen et al. 1999], [Grommes et al. 2011].

Die Behandlung sollte baldmöglichst nach Diagnosestellung erfolgen, um längerfristig ein PTS zu vermeiden bzw. zu minimieren. Eine effektive Entfernung des thrombotischen Materials reduziert das Risiko eines PTS [Kuo 2013].

Eine Behandlung durch Thrombektomie, kathetergestützte Verfahren und Thrombolyse sollte spezialisierten Zentren mit ausreichender Erfahrung vorbehalten sein [Baldwin et al. 2004], [Blaettler et al. 2004], [Eklof et al. 2000], [Largiader et al. 2002], [Plate et al. 1997], [Strandness, Jr. et al. 1983], [Wells and Forster 2001]. Der Patient muss - nach ausführlicher und eingehender Information bezüglich Nutzen und Risiko - seine Zustimmung geben [O'Meara et al. 1994].

Für die sehr seltene Phlegmasie werden rekanalisierende Verfahren mit dem Ziel des Extremitätenerhalts empfohlen [Perkins et al. 1996], [Chinsakchai et al. 2011], [Erdoes et al. 2011], [Laohapensang et al. 2013]. Der Befund eines flottierenden Thrombus per se stellt keine Indikation für ein rekanalisierendes Verfahren dar.

## Immobilisierung

**Patienten mit einer Venenthrombose jedweder Lokalisation und Morphologie sollen nicht immobilisiert werden, es sei denn zur Linderung starker Schmerzen.**

Früher galt die Immobilisierung als fester Bestandteil der Behandlung einer akuten Beinvenenthrombose, v.a. wegen der Annahme eines dadurch verringerten Lungenembolierisikos. Unter den Bedingungen einer regelrecht durchgeführten Antikoagulation stellt die Immobilisierung allerdings kein begründbares Therapieprinzip mehr dar [Liu et al. 2015]. Dies gilt für alle Etagenlokalisationen der Venenthrombose (auch Beckenetape und Vena cava inferior) sowie auch für alle morphologischen Aspekte (auch „flottierender Thrombus“).

Die symptomadaptierte Mobilisierung des Patienten mit Venenthrombose fördert durch den Einsatz der Muskelpumpen die venöse Entstauung der betroffenen Extremität und bewirkt damit eine Beschwerdelinderung. In kleinen, aber kontrollierten Studien konnte nachgewiesen werden, dass sich eine Immobilisierung ihrerseits selbst negativ auf das Abschwellen

des Beins und die Beschwerden des Patienten auswirkt [Kahn et al. 2008b]. Nur in Einzelfällen, z.B. bei einer sehr ausgeprägten schmerzhaften Beinschwellung kann eine kurzfristige Immobilisierung mit Hochlagerung des Beins erforderlich werden.

## **Ambulante Thrombosetherapie**

Die erhaltene Mobilität des Patienten ist eine Grundvoraussetzung für die Thrombosebehandlung unter ambulanten Bedingungen. Eine Hospitalisierung ist nur bei schweren Begleiterkrankungen erforderlich, die aber bei Patienten mit Venenthrombose häufig nicht vorliegen. Befürchtungen bezüglich gravierender Komplikationen bei der ambulanten Behandlung – insbesondere hinsichtlich des vermehrten Auftretens von Lungenembolien - haben sich in randomisierten internationalen Studien [Othieno et al. 2007] sowie in großen Kohortenstudien im deutschsprachigen Raum [Blattler and Gerlach 2005], [Gerlach and Blattler 2002] als unbegründet erwiesen.

Alle Elemente der akuten Thrombosetherapie können von erfahrenen niedergelassenen Ärzten korrekt durchgeführt werden. Die wesentlichen Punkte sind die zweifelsfreie Sicherung der Diagnose und die Gewährleistung der Applikation der Antikoagulanzen in der jeweils richtigen Dosis. Eine ärztliche Erreichbarkeit, ggf. in Zusammenarbeit mit einem Krankenhaus, sichert das Konzept ab. In speziellen Fällen kann die Unterstützung durch einen ambulanten Sozialdienst erforderlich sein, z. B. für Hilfestellung bei Injektionen oder bei der Kompressionstherapie.

## **Vena cava-Filter**

**Die Implantation eines Vena cava-Filters soll Einzelfällen vorbehalten bleiben.**

In Einzelfällen und kleinen Kohorten wurde die Indikation für die Applikation eines permanenten Vena cava-Filters propagiert; eine kontrollierte Studie hat deren generelle Wertigkeit aber nicht bestätigen können [Decousus et al. 1998]. Frühere Untersuchungen zeigten zwar eine Verhütung von Lungenembolien; allerdings ohne Einfluss auf die Früh- und Langzeitmortalität und unter Inkaufnahme einer höheren Anzahl von Rezidivthrombosen gegenüber der Kontrollgruppe [Decousus et al. 1998], [Hajduk et al. 2009], [Mills et al. 2001].

Generell ist die Datenlage nicht einheitlich und basiert nur auf wenigen Studien [Angel et al. 2011], [Haut et al. 2014]. Temporäre Vena cava-Filter können in Einzelfällen indiziert sein. Dazu gehören Patienten mit rezidivierenden Lungenembolien trotz therapeutischer Antikoagulation. Eine weitere Indikation stellt ein hohes Blutungsrisiko (z. B. bei Polytrauma oder in der perioperativen Phase) bei gleichzeitig hohem Lungenembolierisiko (akute schwere venöse Thromboembolie) dar.

Temporäre, wieder entfernbare sowie permanente Vena cava-Filter haben spezifische Vor- und Nachteile, die im Einzelfall gegeneinander abzuwägen sind [Andreoli et al. 2014]. Im Prinzip sind wieder entfernbare Filter zu bevorzugen; aber nur in 18 bis 73% der Fälle werden diese tatsächlich wieder explantiert [Charlton-Ouw et al. 2015], [Stavropoulos et al. 2014], [Mismetti et al. 2015], [Alkhouli and Bashir 2014].

## Besondere Krankheitsentitäten

### Venenthrombose in Schwangerschaft und Wochenbett

**In der Schwangerschaft soll jeder Verdacht auf eine Venenthrombose soweit abgeklärt werden, dass eine therapeutische Entscheidung erfolgen kann.**

**Die Diagnostik soll primär mithilfe der Sonographie erfolgen.**

Die Venenthrombose (TVT) mit Lungenembolie (LE) zählt zu den führenden Todesursachen in Schwangerschaft und Wochenbett; jeder Verdacht muss deshalb sofort und definitiv abgeklärt werden. Das Risiko einer venösen Thromboembolie (VTE) ist viermal so hoch wie außerhalb der Schwangerschaft [Marik and Plante 2008]. Ein initialer TVT-Verdacht lässt sich nur in 10% der ambulanten Fälle tatsächlich objektivieren [Eichinger 2009]. Ein kürzlich entwickelter klinischer Score (LEFt; L=symptoms in the left leg; E=calf circumference difference  $\geq 2$  cm; Ft= first trimester presentation) zeigte bei TVT-Verdacht in der Schwangerschaft (n=194) einen hohen negativen Vorhersagewert von 100% (95% Vertrauensintervall (VI): 96-100%) [Chan et al. 2009] mit Bestätigung in einer externen prospektiven Multicenterstudie [Righini et al. 2013]. Die Einbindung dieses Scores in einen diagnostischen Algorithmus mit Evaluation in einem größeren Patientenkollektiv steht aber noch aus.

Der Anstieg der D-Dimere ist im Verlauf einer Schwangerschaft physiologisch. Durch an das Schwangerschaftsalter adaptierte D-Dimer-Grenzwerte [Morse 2004], [Chan et al. 2010] ließ sich die Spezifität ohne relevante Einbuße an Sensitivität [Chan et al. 2010] erhöhen. Jedoch ist bei einem Thromboseverdacht in der Schwangerschaft die klinische Wahrscheinlichkeit von vornherein hoch, so dass eine primäre Bildgebung anzustreben ist. Dabei gilt die Sonographie der Bein- und Beckenvenen als Untersuchungsmethode der ersten Wahl. Sensitivität und negativer Vorhersagewert der Kompressionssonographie der proximalen Venen (Kniekehle bis Leiste) werden mit 90,9% (95% VI: 69,4-98,4) bzw. mit 98,9% (95% VI: 95,5-99,8) angegeben [Le Gal et al. 2012].

Aufgrund der limitierten Sicherheit einer einzigen Sonographie soll bei initial negativem Befund innerhalb von 7 Tagen eine erneute Sonographie durchgeführt werden [Tan and Huisman 2011], [Chan et al. 2014]. Bei Verdacht auf eine isolierte Beckenvenenthrombose ist obligat auch das Dopplerverfahren (im Duplex) einzusetzen, zur besseren Visualisierung ggf. auch bei Seitlagerung der Patientin. Alternativ kann eine sofortige MR-Phlebographie [Tan and Huisman 2011], [Chan et al. 2014] unter Vermeidung von Gadolinium und mit Anwendung nicht kontrastangehobener Sequenzen eingesetzt werden [Chen et al. 2008], [Masselli et al. 2011], [Aust et al. 2012], [McLintock et al. 2012], [Torkzad et al. 2010]. Eine Phlebographie kommt nur dann in Betracht, wenn die Thrombosedagnostik trotz aller genannten Maßnahmen unklar bleibt.

**Die Antikoagulation soll mindestens 6 Wochen postpartal fortgeführt werden.**

**Während der Stillzeit kann anstelle von niedermolekularem Heparin auf Warfarin übergegangen werden - dies unter Beachtung der Empfehlungen zur Vitamin K-Prophylaxe des Säuglings.**

Die Therapie der Wahl bei einer Venenthrombose in der Schwangerschaft ist die Antikoagulation. Für eine aktive Thrombusbeseitigung bei einer Beckenvenenthrombose ist die Überlegenheit gegenüber der konservativen Therapie nicht belegt. Eine venöse Thrombektomie

kommt allenfalls bei einer deszendierenden Thrombose und nach abgeschlossener 34. Schwangerschaftswoche in Betracht; der Eingriff sollte dann gleich mit einer Sectio caesarea kombiniert werden. In einer Publikation lagen die Letalität bei 0%, Rethromboserate bei 16,5% und die PTS-Inzidenz nach 6 Jahren bei 56,3% [Pillny et al. 2003]. Jedoch bleibt die Entscheidung für ein invasives Vorgehen eine absolute Einzelfallentscheidung unter sorgfältiger Abwägung der Risiken für Mutter und Kind.

Die Antikoagulation erfolgt bevorzugt mit Heparinen, da diese nicht plazentagängig sind. Niedermolekularem Heparin (NMH) ist gegenüber unfraktioniertem Heparin (UFH) der Vorzug zu geben [Bates et al. 2012a], [Chan et al. 2014]. Vitamin K-Antagonisten (VKA) sollen während der Schwangerschaft nach Möglichkeit gar nicht eingesetzt werden. Sie passieren die Plazenta und können schwere Schäden verursachen, u. a. eine Embryopathie im ersten Trimenon, eine fetale Hepatopathie im dritten Trimenon sowie Blutungen peripartal. In der Stillperiode ist hingegen eine Antikoagulation mit den VKA Warfarin oder Acenocoumarol gut untersucht und als unbedenklich einzustufen [Gibson and Powrie 2009], [Bates et al. 2012a]. Beim Vorliegen von Kontraindikationen für Heparine (z. B. frühere Heparininduzierte Thrombozytopenie Typ II) kann – basierend auf zahlreichen Fallberichten und Sammelkasuistiken - Fondaparinux zur Antikoagulation in der Schwangerschaft eingesetzt werden. Danaparoid ist bei Heparin-induzierter Thrombozytopenie / Heparinallergie und Acetylsalicylsäure (zusätzlich zu Heparin) beim Antiphospholipid-Syndrom zugelassen [Chan et al. 2014]. Direkte orale Antikoagulanzen (DOACs) sind wegen ihrer Plazentagängigkeit in der Schwangerschaft, aber auch in der Stillperiode, kontraindiziert.

Bei akuter Venenthrombose ist niedermolekulares Heparin für mindestens 3 Monate in therapeutischer Dosis subkutan zu applizieren, verteilt auf 1 oder 2 Dosen/Tag. Danach kann bei günstigem Verlauf und geringer Thromboselast eine Reduktion auf die intermediäre (= 2x prophylaktisch) oder die prophylaktische Dosis in der verbleibenden Schwangerschaft erwogen werden [Chan et al. 2014]. Die Antikoagulation muss in jedem Fall bis 6 Wochen post partum fortgeführt werden. Eine Laborkontrolle ist unter NMH-Therapie in der Regel nicht erforderlich; wenn dennoch geplant, sollte die Anti-Xa-Plasmakonzentration 4 Stunden nach subkutaner Injektion zwischen 0,6 und 1,0 IU/ml liegen [Bates et al. 2012a], [Chan et al. 2014].

Eine subkutan applizierte therapeutische Antikoagulation sollte wegen der Blutungsgefahr bei NMH ( $\geq 24$  h) und bei UFH (i.v.  $\geq 4-6$  h; s.c.  $\geq 8-12$  h) rechtzeitig vor der Geburt bzw. der Einleitung einer Regionalanästhesie gestoppt werden [Bates et al. 2012a], [Chan et al. 2014], [Waurick 2014]. Bei prophylaktischen Dosierungen sind die Intervalle kürzer (NMH: 12 h, UFH 4 h). Bei hohem Thromboserisiko kann UFH intravenös noch bis 4 bis 6 Stunden vor dem Eingriff gegeben werden [Bates et al. 2012a], [Chan et al. 2014]; auf eine rückenmarknahe Regionalanästhesie soll dann allerdings verzichtet werden [Waurick 2014].

Nach der Geburt bzw. nach Entfernen des Regionalanästhesiekatheters sollte mit einer Heparinisierung frühestens nach 4 Stunden begonnen werden [Chan et al. 2014]. Horlocker et al. [Horlocker et al. 2010] empfehlen, damit 12 Stunden nach einer natürlichen Geburt und 24 Stunden nach einer Sectio zu warten. Bei sehr hohem Risiko für eine Progredienz der VTE (z.B. akute proximale TVT und/oder Lungenembolie) ist von vornherein die Entbindung per Sectio anstelle einer Spontangeburt zu erwägen, um das antikoagulationsfreie Intervall so kurz wie möglich zu halten [Bates et al. 2012a].

Bei einer schwangerschaftsassozierten venösen Thromboembolie (VTE) ist das Risiko für ein erneutes Ereignis in einer Folgeschwangerschaft höher als bei Frauen, die eine nicht-

schwangerschaftsassozierte VTE hatten (4,5% vs. 2,7%; relatives Risiko 1,71; 95%VI: 1,0-2,8) [White et al. 2008]. Bei diesen Patientinnen wird bei erneuter Schwangerschaft von Beginn an zu einer prophylaktischen Antikoagulation geraten [Bates et al. 2012a]. Bei Frauen, die aufgrund rezidivierender venöser Thromboembolien unter einer Dauerantikoagulation stehen und damit ein besonders hohes VTE-Risiko aufweisen, erfolgt die Antikoagulation während einer neuen Schwangerschaft entweder in therapeutischer oder in 75%iger therapeutischer Dosierung des eingesetzten NMH und das durch die gesamte Schwangerschaft hinweg [Bates et al. 2012a]. In beiden Risikokategorien ist zusätzlich eine postpartale Antikoagulation erforderlich.

Die Kenntnis thrombophiler Risikofaktoren ändert grundsätzlich nichts an der beschriebenen Vorgehensweise. Protein S kann physiologisch bedingt während einer Schwangerschaft vermindert sein [Kearon et al. 2008]; das bedarf per se nicht einer Antikoagulation und ggf. einer Kontrolle des Messwerts nach der Stillperiode. Ob sich im Falle starker Risikofaktoren wie homozygoter FV- oder Prothrombin-Mutation, der Kombination beider Defekte in heterozygoter Form, bei einem Antiphospholipid-Syndrom oder bei einem familiären Gerinnungsinhibitormangel (Antithrombin, Protein C, Protein S) klinische Konsequenzen ergeben im Hinblick auf eine höhere Dosis des Antikoagulans in der Schwangerschaft oder eine prolongierte Antikoagulation über die postpartale Phase hinaus, wissen wir nicht. Letztlich handelt es sich um eine Einzelfallentscheidung, ggf. unter Einbeziehung eines erfahrenen klinischen Hämostaseologen.

## Venenthrombose bei Tumorpatienten

**Bei Tumorpatienten soll jeder Verdacht auf Venenthrombose soweit abgeklärt werden, dass eine der Krankheitssituation angemessene therapeutische Entscheidung getroffen werden kann.**

**Die Diagnostik soll primär mithilfe der Sonographie erfolgen.**

Das Vorliegen eines Malignoms ist ein wichtiger Risikofaktor für das Auftreten einer venösen Thromboembolie (VTE) und erhöht damit von vornherein deren klinische Wahrscheinlichkeit [Gary 2014]. Zudem liegt bei manifester / aktiver Tumorerkrankung in aller Regel ein erhöhter D-Dimer-Spiegel vor. Aus diesen Gründen sollte die Abklärung einer VTE beim Tumorpatienten primär mittels bildgebender Diagnostik erfolgen.

**Tumorpatienten mit Thrombose sollten initial für 3 bis 6 Monate mit niedermolekularem Heparin behandelt werden.**

**Art und Dauer der nachfolgenden Antikoagulation sollten sich nach der Aktivität des Tumorleidens und dem Blutungsrisiko richten.**

Die initiale Behandlung einer Venenthrombose bei Tumorpatienten erfolgt mit Heparin. Dabei reduziert niedermolekulares Heparin (NMH) im Vergleich zu unfraktioniertem Heparin (UFH) das Rezidiv-, Blutungs- und Mortalitätsrisiko [Akl et al. 2008], [Akl et al. 2014b].

Thrombosepatienten mit Malignom weisen gegenüber Thrombosepatienten ohne Malignom ein höheres Rezidiv- und Blutungsrisiko während der überlappenden Therapiephase von Heparin und Vitamin K-Antagonisten (VKA) auf [Hutten et al. 2000], [Palareti et al. 2000], [Prandoni et al. 2002b]. In mehreren älteren randomisierten Studien und Metaanalysen ist



darüber hinaus gut belegt, dass das Nutzen-Risiko-Verhältnis unter einer längerfristigen Therapie mit einem NMH allein besser ist gegenüber der Kombination aus NMH, direkt gefolgt von einem VKA [Akl et al. 2014a], [Hull et al. 2006], [Meyer et al. 2002], [Lee et al. 2003]. Das bestätigte sich auch in der aktuellen CATCH-Studie, bei der 900 Tumorpatienten über 6 Monate entweder nur mit NMH oder mit NMH / VKA bei einer INR-Einstellung zwischen 2,0 und 3,0 therapiert wurden [Lee et al. 2014].

Bezüglich der längerfristig eingesetzten NMH-Dosis gibt es zwei Alternativen. Nach der CLOT-Studie kann eine initial therapeutische Dosis nach 6 Wochen auf eine sog. Dreiviertel-Dosis reduziert werden [Lee et al. 2003]. Alternativ wird die therapeutische Dosierung [Hull et al. 2006], [Meyer et al. 2002], [Lee et al. 2014] auch langfristig beibehalten. Der Behandlungszeitraum beträgt dabei insgesamt 3 bis 6 Monate.

Tumorpatienten haben ein besonders hohes Thromboserezidivrisiko. Wenn sich trotz therapeutischer Dosis von NMH ein Thromboserezidiv ereignet, kann die Therapie mit NMH fortgeführt werden, allerdings mit Erhöhung der Dosis um etwa 20 bis 25% [Carrier et al. 2015a], [Ihaddadene et al. 2014].

Unter der spezifischen Tumorthherapie kommt es häufig zu einer Thrombozytopenie. Bei Patienten mit gleichzeitiger VTE ist das Thromboserezidivrisiko als höher einzustufen als das Blutungsrisiko. Bis zu einer Thrombozytenzahl von etwa 50.000/mm<sup>3</sup> kann daher in der Regel die therapeutische Heparindosis beibehalten werden. Bei geringerer Thrombozytenzahl ist die Heparindosis in jedem Fall zu reduzieren [Carrier et al. 2015a].

Die einfache Handhabung der direkten oralen Antikoagulanzen (DOACs) lässt an deren Einsatz anstelle von NMH bzw. von NMH gefolgt von VKA denken. Subgruppenanalysen in den großen Therapiestudien zu den DOACs zeigen bei Tumorpatienten ein der Kombinationstherapie von NMH und VKA vergleichbares Wirksamkeits- und Sicherheitsprofil [van der Hulle et al. 2014a], [Wharin and Tagalakakis 2014], [Larsen et al. 2014]. Vergleichstudien gegenüber der empfohlenen Standardtherapie mit NMH liegen nicht vor.

Nach einer 3- bis 6-monatigen Heparinisierung ist die sog. verlängerte Erhaltungstherapie mit einem NMH oder einem anderem Antikoagulans sinnvoll, solange die Tumorerkrankung weiter aktiv ist und keine Kontraindikationen bestehen. Die Therapie sollte dann solange fortgesetzt werden, wie es der Patient - nach Aufklärung - wünscht, mitunter also bis zum Tod [Kearon et al. 2012]. Die verlängerte Erhaltungstherapie kann anstelle von NMH auch mit einem Vitamin K-Antagonisten (INR-Zielbereich 2,0 bis 3,0) oder einem direkten oralen Antikoagulans (DOAC) erfolgen, da vergleichende Studien zwischen unterschiedlichen Antikoagulanzen jenseits der ersten 6 Monate weitestgehend fehlen.

## **Katheter-assoziierte Thrombosen**

**Funktionsfähige implantierte Langzeitkatheter in thrombosierten Venen sollten belassen werden, es sei denn sie sind infiziert.**

**Eine Katheter-assoziierte Thrombose sollte für 6 bis 12 Wochen antikoaguliert werden.**

**Thrombosierte zentrale Venenkatheter (ZVK) sollten gewechselt oder entfernt werden.**

**Thrombosierte implantierte Langzeitkatheter (z. B. Port-Katheter) sollten belassen und rekanalisiert werden.**

Tiefe Armvenenthrombosen, die durch zentralvenöse Katheter (ZVK) oder Langzeitkatheter verursacht worden sind, werden analog zur Beinvenenthrombose durch eine initiale therapeutische Antikoagulation behandelt. Sofern der Katheter weiter benötigt wird, funktioniert, korrekt liegt und nicht infiziert ist, kann er weiter benutzt werden. Soll oder muss der Katheter gezogen werden, z.B. bei septischer Thrombose, sollte dies unter fortgesetzter Antikoagulation geschehen [Shivakumar et al. 2009].

Bei Tumorpatienten sollte die Therapie mit niedermolekularem Heparin (NMH) für mindestens 3 Monate durchgeführt werden. Eine verlängerte Erhaltungstherapie ist im Anschluss daran solange erforderlich wie der Langzeitkatheter in situ ist. Nach Entfernen des Katheters sollte eine Antikoagulation für weitere 6 bis 12 Wochen aufrechterhalten werden.

Die Intensität der prolongierten Antikoagulation mit NMH bei einer durch einen ZVK oder einen implantierten Langzeitkatheter ausgelösten Thrombose beim Tumorpatient sollte in dreivierteltherapeutischer- oder therapeutischer Dosierung erfolgen. Bei erhöhtem Blutungsrisiko ist eine Dosisreduktion erforderlich, z. B. auf eine halbtherapeutische oder prophylaktische Dosis. Die verlängerte Erhaltungstherapie kann anstelle von NMH auch mit einem Vitamin K-Antagonisten (INR 2,0-3,0) oder einem direkten oralen Antikoagulans erfolgen.

Bei thrombotischen Verschlüssen von implantierten Langzeitkathetern lässt sich die Durchgängigkeit in aller Regel durch lokale intravenöse Applikation von Thrombolytika, z. B. 10 mg rekombinanter Gewebefibrinolyseaktivator (rt-PA) oder 10000 IE Urokinase, wieder herstellen. Eine therapeutische Antikoagulation ist nur bei intravenösem Thrombusnachweis indiziert (vgl. oben).

## **Thrombose der Arm- und Schultervenen**

**Bei Verdacht auf Arm- und / oder Schultervenenthrombose sollte primär eine Duplexsonographie erfolgen.**

**Bei Hinweisen auf ein zentralvenöses Hindernis sollte eine Schnittbilddiagnostik durchgeführt werden.**

**Die Antikoagulation sollte bei einer Arm- und/oder Schultervenenthrombose für 3 Monate erfolgen.**

Im Gegensatz zur Beinvenenthrombose ist für die Armvenenthrombose kein diagnostischer Algorithmus evaluiert. Zur Diagnostik wird primär die Duplexsonographie empfohlen; bei negativem Ergebnis und hoher klinischer Wahrscheinlichkeit kann die Diagnostik mit folgenden Alternativen fortgesetzt werden: D-Dimer-Test, serieller Ultraschall oder Bildgebung durch CT- bzw. MR-Phlebographie bzw. konventionelle Phlebographie [Bates et al. 2012b].

Die initiale Therapie der Wahl besteht in der Antikoagulation, bevorzugt mit niedermolekularem Heparin oder Fondaparinux [Kearon et al. 2012]. Für die Erhaltungstherapie kommen

alternativ VKA oder DOACs in Betracht, wenngleich die DOACs nicht speziell für diese Indikation geprüft worden sind.

Die Therapiedauer beträgt bei einer ersten Thrombose mindestens 3 Monate [Kearon et al. 2012]. Bei katheterassoziierter Thrombose ohne geplante Katheterentfernung sowie bei einem zugrundeliegenden Malignom wird länger als 3 Monate antikoaguliert. In prospektiven Beobachtungsstudien wurden bei 3- bis 6- monatiger Antikoagulation geringere Komplikationsraten (Rezidive, PTS, Blutungen) bei Armvenenthrombosen gegenüber Beinvenenthrombosen beobachtet [Kearon et al. 2012].

Eine Kompressionstherapie ist in der Regel bei akuter Thrombose nicht erforderlich [Kearon et al. 2012]; bei akuten Beschwerden sowie bei einem (eher seltenen) PTS kommt eine Behandlung zur Linderung der Beschwerden in Betracht.

In Einzelfällen kann bei ausgeprägten Symptomen / Beschwerden einer Arm- und Schultervenenthrombose anstelle der Antikoagulation eine invasive Therapie mit Entfernung der Thromben und Rekanalisation der Strombahn vorgenommen werden, beispielsweise mit kathetergesteuerter Thrombolyse oder pharmako-mechanischer Thrombektomie [Engelberger and Kucher 2012]. Im Falle der Wiedereröffnung ist bei einem Schultergürtel-Engpasssyndrom („Thoracic-Outlet Syndrom“) die chirurgische Dekompression der betroffenen Vene (z.B. durch Resektion der 1. Rippe bzw. einer persistierenden Halsrippe) zu erwägen, um längerfristig einem Thromboserezidiv vorzubeugen. Jedoch wird der optimale Zeitpunkt (sofort oder nach 1 bis 3 Monaten) kontrovers beurteilt und das Konzept wurde nicht gegenüber einer unbehandelten Patientengruppe evaluiert.

## **Thrombophlebitis (Oberflächliche Venenthrombose)**

**Bei einer Thrombophlebitis des Beins soll die Indikation zu einer Antikoagulation geprüft werden.**

**Bei transfaszialem Thrombuswachstum soll wie bei einer Venenthrombose vorgegangen werden.**

Oberflächliche Venenthrombosen betreffen gesunde („Thrombophlebitis“) oder varikös veränderte Venen („Varikophlebitis“). Sie können idiopathisch, traumatisch, septisch, iatrogen oder im Rahmen einer Systemerkrankung auftreten. Bei der Varikophlebitis oder Varikothrombose handelt es sich um eine Thrombose und Entzündung einer varikös degenerierten Vene und ihrer Umgebung.

Jeder Verdacht auf eine oberflächliche Venenthrombose in der Vena saphena magna oder parva bzw. deren akzessorischen Venen sollte sonographisch abgeklärt werden, um die tatsächliche Ausdehnung des Prozesses festzustellen. Dabei kommt es auf die Gesamtlänge des Thrombus und auf den Abstand des proximalen Thrombusteils zur Einmündung in das tiefe Venensystem an.

Bei ausgedehnten oberflächlichen Thrombosen liegen nach der POST-Studie in bis zu 30% der Fälle asymptotische tiefe Thrombosen und in bis zu 4% Lungenembolien vor [Decousus et al. 2010]. Deshalb wird bei proximal lokalisierten oberflächlichen Thrombosen (= in Höhe Kniegelenk und proximal davon) der sonographische Ausschluss einer tiefen Venenthrombose empfohlen [Kearon et al. 2012].

Die Behandlung erfolgt in Abhängigkeit von Ausdehnung und Lokalisation [Cosmi 2015]:

Bei oberflächlichen Venenthrombosen in kleinkalibrigen Astvarizen werden zur Linderung der Beschwerden Kühlung, Kompressionstherapie und nicht-steroidale Antiphlogistika nach Bedarf eingesetzt. Eine Stichinzision mit Thrombusexpression kann zur rascheren Schmerzfreiheit führen. In diesen Fällen zeigten niedermolekulare Heparine (NMH) bisher keine Überlegenheit gegenüber nicht-steroidalen Antiphlogistika [Superficial Thrombophlebitis Treated by Enoxaparin Study Group 2003].

Varikothrombosen der V. saphena magna oder parva und grosskalibriger Varizenäste bergen die Gefahr eines appositionellen Wachstums („aszendierende Phlebitis“) und des Einwachsens des Thrombus in das tiefe Venensystem. Daher wird ab einer Thrombuslänge von 5 cm Länge in den Stammvenen oder größeren Seitenästen eine antikoagulatorische Behandlung empfohlen. In der STEFLUX-Studie zeigte sich eine halbtherapeutische oder therapeutische Dosis von NMH der prophylaktischen Dosis von NMH hinsichtlich der Inzidenz einer begleitenden Venenthrombose überlegen. In der CALISTO-Studie, einer großen doppelblinden Studie von Fondaparinux versus Placebo, traten unter der prophylaktischen Dosierung von Fondaparinux (2,5 mg /Tag s.c.) signifikant weniger tiefe Venenthrombosen und Thrombusextensionen auf als in der Placebogruppe - und das ohne eine höhere Blutungsrate. Die Behandlungsdauer betrug in der Studie 6 Wochen; zugelassen ist das Medikament für diese Indikation mit einer empfohlenen Mindestbehandlungsdauer von 4 Wochen. [Di Nisio et al. 2013], [Di Nisio et al. 2007]. Zum Einsatz der DOACs bei dieser Indikation gibt es bisher keine abgeschlossenen Studien. Bei Annäherung des Thrombus auf weniger als 3 cm an eine Mündungsklappe zum tiefen Venensystem bzw. bei einem Progress in das tiefe Venensystem hinein wird wie bei einer Venenthrombose antikoaguliert.

Da es sich bei einer Phlebitis der Venae saphenae magna oder parva häufig um eine Thrombose in einem varikös degenerierten Gefäß handelt, liegt es nahe, diese Komplikation zum Anlass für die Sanierung der Varikose zu nehmen. Die Komplikationsrate bei zunächst konservativer Therapie und nachfolgender Sanierung im beschwerdefreien Intervall erwies sich als geringer im Vergleich zur sofortigen Operation [Sullivan et al. 2001].

Begleitend zur Antikoagulation erfolgt eine Kompressionsbehandlung bis zum Abklingen der Symptome, in der Regel über 3 Monate.

## Isolierte distale Venenthrombose

**Die isolierte distale Venenthrombose sollte nicht länger als 3 Monate antikoaguliert werden, auch wenn sie als Rezidiv oder idiopathisch auftritt.**

Die isolierte distale Venenthrombose (TVT) betrifft die tiefen Unterschenkelvenen (Venae tibiales anteriores, tibiales posteriores, fibulares) und/oder die Muskelvenen (Gastrocnemiusvenen, Soleusvenen). Die sogenannte Trifurkations- oder Poplitealetage wird bei der Thrombosierung nicht erreicht.

Im Vergleich zur proximalen TVT handelt es sich bei der distalen TVT um eine prognostisch günstigere Verlaufsform, die weniger Rezidive [Galanaud et al. 2009], [Baglin et al. 2010], [Boutitie et al. 2011], [Galanaud et al. 2014] und seltener ein postthrombotisches Syndrom (PTS) verursacht [Kahn et al. 2008a] [Tick et al. 2010] [Galanaud et al. 2014], [Galanaud et

al. 2011], [Seinturier et al. 2005], [Hach-Wunderle et al. 2013], [Boutitie et al. 2011] wobei beides klinisch nicht zu vernachlässigen ist.

Die bisher verfügbaren Daten legen nahe, dass bezüglich der Rezidivhäufigkeit keine prognostischen Unterschiede zwischen einer Muskelvenenthrombose und einer tiefen Unterschenkelthrombose bestehen [Galanaud et al. 2010]. Aus pathophysiologischen Überlegungen heraus ist jedoch anzunehmen, dass eine Muskelvenenthrombose weniger häufig – wenn überhaupt – ein PTS verursacht als eine distale Leitvenenthrombose.

Die im Rahmen der Abklärung des Verdachts auf eine Venenthrombose diagnostizierte isolierte distale TVT wird meist analog zur proximalen TVT antikoaguliert und zwar in therapeutischer Dosis [Palareti 2014], [Palareti and Schellong 2012]. Höhergradige Evidenzen zur Notwendigkeit der Antikoagulation fehlen allerdings. Die Therapiedauer beträgt bis zu 3 Monate. Das gilt in der Regel auch für das Rezidiv einer isolierten distalen Thrombose.

Es ist bisher nicht ausreichend untersucht, ob bestimmte Patientengruppen mit distaler TVT von einer längeren oder kürzeren Behandlungsdauer bzw. von einer reduzierten Antikoagulationsdosis profitieren [Horner et al. 2012], [Seinturier et al. 2005]. Bei identifiziertem und fortbestehendem Risikofaktor (z. B. Antiphospholipid-Syndrom, aktive Tumorerkrankung) kann eine prolongierte Antikoagulation über 3 Monate hinaus sinnvoll sein. Andererseits ist bei erhöhtem Blutungsrisiko bzw. bei sehr geringer Thrombuslast eine kürzere Behandlungsdauer zu erwägen, ggf. auch mit reduzierter Antikoagulationsdosis und das dann unter sonographischer Befundkontrolle [Palareti 2014].

Die Kompressionstherapie kann von Anfang an beschwerdeadaptiert erfolgen [Boc et al. 2014], [Bertoia et al. 2013].

## Thrombose der Vena jugularis interna

**Die Antikoagulation der Thrombose der Vena jugularis interna sollte nicht länger als 3 Monate erfolgen.**

Eine Thrombose der Vena jugularis interna tritt vor allem infolge eines zentralen Venenkatheters (ZVK) in dieser Region auf. Seltener sind lokale Traumen, entzündliche Prozesse im HNO-Bereich („Lemierre-Syndrom“) oder Neoplasien. Mit der Zunahme an künstlichen Befruchtungen (IVF, ICSI) steigt auch das Risiko eines ovariellen Überstimulationssyndroms (OHSS), einer überschießenden ovariellen Reaktion auf hohe Gaben von humanem Choriongonadotropin (hCG); bei schwerem OHSS werden Thrombosen mit einer Inzidenz von bis zu 10% beschrieben, dann gehäuft an den oberen Extremitäten und auch den Jugularvenen. Warum sie vor allem dort auftreten ist nicht klar.

Klinisch können eine lokale Schwellung und Druckschmerzen vorhanden sein. Die Diagnostik erfolgt mit Hilfe der Kompressionssonographie, wobei der Thrombus proximal bis an die Vena subclavia und kranial bis an die Schädelbasis reichen kann. Zur Erfassung der kranialen Ausdehnung kann ggf. zusätzlich eine MRT oder CT der Schädelbasis- und Halsregion erfolgen. Große Gefahr besteht bei einem septischen Krankheitsprozess; deshalb ist der ZVK immer zu entfernen und die Katheterspitze bakteriologisch zu untersuchen, um die notwendige Antibiose gezielt verabreichen zu können.

Die Antikoagulation erfolgt i.d.R. analog zur Armvenenthrombose mit Heparin und ggf. anschließend mit einem Vitamin K-Antagonist (VKA) für 3 Monate. Daten zur minimal erforderlichen Dosis von Heparin sowie zur Langzeittherapie liegen nicht vor. Direkte orale Antikoagulanzen (DOACs) sind – ebenso wie alle anderen Antikoagulanzen - in dieser (seltenen) Thromboselokalisation nicht geprüft, ihre Anwendung erscheint aber vertretbar.

## **Inzidentielle / asymptomatische Venenthrombose**

<p><b>Die diagnostizierte asymptomatische Thrombose sollte wie die symptomatische Thrombose antikoaguliert werden.</b></p>
--

Im Rahmen von Schnittbilduntersuchungen werden aufgrund der verbesserten räumlichen Auflösung vermehrt Venenthrombosen bei a- bzw. oligosymptomatischen Patienten entdeckt. Dies betrifft – untersuchungsbedingt - bevorzugt die proximalen Bein- und Beckenvenen, die Venen des Halses und der oberen Thoraxapertur sowie die Venen des Splanchnikusgebietes. Meist sind Patienten mit einer Tumorkrankheit oder chronisch entzündlichen Erkrankungen betroffen.

Für Behandlungsstrategien der inzidentellen Thrombose liegt keine ausreichende Evidenz vor. Derzeit wird ein zur symptomatischen Thrombose analoges Vorgehen mit therapeutischer Antikoagulation für mindestens 3 Monate empfohlen, bei Tumorpatienten mit niedermolekularem Heparin. Die Kompressionstherapie folgt mangels Daten einer Einzelfallentscheidung.

# Lungenembolie (LE)

## Definition und klinische Problematik

**Jeder klinische Verdacht auf eine Lungenembolie soll umgehend soweit abgeklärt werden, dass eine therapeutische Entscheidung erfolgen kann.**

**Anamnese und körperliche Untersuchung allein sind hierzu nicht ausreichend.**

**Bei Verdacht auf Lungenembolie soll eine initiale Risikostratifizierung erfolgen, um zwischen hämodynamisch stabilen und instabilen Patienten zu unterscheiden.**

Bei der Lungenembolie (LE) handelt es sich um eine partielle oder vollständige Verlegung der Lungenarterien durch eingeschwemmte Blutgerinnsel aus der peripheren venösen Strombahn.

In Europa sind schätzungsweise bis zu 370.000 Todesfälle jährlich mit einer akuten LE assoziiert [Cohen et al. 2007]. Die Frühletalität ist abhängig vom Ausmaß der LE, dem Vorliegen und Schweregrad einer rechtsventrikulären (RV) Dysfunktion und eventuellen kardiopulmonalen Begleiterkrankungen (Komorbidität); bis zu 90% aller Todesfälle ereignen sich akut innerhalb von 2 Stunden nach Symptombeginn [Reissig and Kroegel 2004], [Stein and Henry 1995]. Bei den Überlebenden ist die Prognose insbesondere bei Auftreten von Rezidivembolien und Rechtsherzversagen ungünstig [Goldhaber et al. 1999], [Kasper et al. 1997a]. Durch eine adäquate Antikoagulation lässt sich die LE-bedingte Letalitätsrate in den ersten 3 Monaten auf <2% senken [Laporte et al. 2008]. Daraus ergibt sich die Notwendigkeit einer unverzüglichen und konsequent durchgeführten Diagnostik bei klinischem Verdacht auf eine akute LE. Bei begründetem Verdacht kann es notwendig werden, eine Therapie bereits einzuleiten, bevor die Diagnose gesichert ist.

In den folgenden Abschnitten zur Diagnostik und Therapie der Lungenembolie orientiert sich diese Leitlinie an den ESC Guidelines on Pulmonary Embolism aus dem Jahr 2014 [Konstantinides et al. 2014].

## Diagnostik der Lungenembolie

### Klinische Diagnostik

**Bei hämodynamisch stabilen Patienten sollte der diagnostische Prozess mit einer Einschätzung der klinischen Wahrscheinlichkeit beginnen.**

**Hierzu eignen sich insbesondere validierte Scores (siehe Tabellen 4 und 5).**

**Alternativ dazu kann eine untersucherbasierte empirische Beurteilung herangezogen werden.**

**Das Ergebnis sollte dokumentiert werden.**

Die häufigsten klinischen Symptome einer akuten Lungenembolie (LE) sind Dyspnoe mit plötzlichem Beginn, Brustschmerz, Synkope oder Präsynkope und Hämoptyse [Mismetti et al. 2005], [Wacker et al. 2004b], [Pollack et al. 2011], [Wells et al. 1998]). Der physikalische Befund an der Lunge ist typischerweise unauffällig.

Zur Basisdiagnostik zählen die Vitalparameter, eine Röntgen-Thoraxübersicht in 2 Ebenen, ein EKG und die Blutgasanalyse. Jeder Parameter für sich betrachtet bleibt unzureichend [Mismetti et al. 2005]. Alle zusammen sind aber geeignet, einen Gesamteindruck von der Situation zu vermitteln.

In den Begriff „klinische (oder Prätest-)Wahrscheinlichkeit“ gehören Elemente der Anamnese und des körperlichen Untersuchungsbefundes sowie der Basisdiagnostik. Die ausdrückliche Dokumentation der klinischen Wahrscheinlichkeit ist ein wichtiger erster Schritt, da hierdurch das weitere Vorgehen entscheidend geprägt wird. Am besten untersucht und validiert sind der sog. Wells-Score sowie der revidierte Genfer Score [Wells et al. 1998], [Le Gal et al. 2006a]; (Tabellen 4 und 5). Beide Scores wurden nach ihrer Erstbeschreibung überarbeitet und stehen auch in vereinfachten Versionen zur Verfügung [Gibson et al. 2008], [Klok et al. 2008]; (Tabellen 4 und 5). Die Aussagefähigkeit der Scores und ihrer vereinfachten Versionen ist vergleichbar: Etwa 10% aller Patienten mit errechneter niedriger klinischer Wahrscheinlichkeit, 30% der Patienten mit mittlerer/ intermediärer klinischer Wahrscheinlichkeit und 65% jener mit hoher klinischer Wahrscheinlichkeit werden am Ende des diagnostischen Prozesses eine (bestätigte) LE haben [Ceriani et al. 2010]. Wenn eine Dichotomisierung der Scores (= *LE wahrscheinlich* versus *LE unwahrscheinlich*) verwendet wird, beträgt die Inzidenz einer bestätigten Lungenembolie in der Gruppe *LE unwahrscheinlich* 12% [Ceriani et al. 2010].

### D-Dimer-Tests

**Bei hämodynamisch stabilen Patienten soll ein D-Dimer-Test nur nach vorheriger Einschätzung der klinischen Wahrscheinlichkeit durchgeführt werden.**

**Bei nicht hoher (niedriger/ mittlerer) klinischer Wahrscheinlichkeit und normalen D-Dimeren ist keine weitere Lungenembolie-Diagnostik erforderlich.**

**Bei hoher klinischer Wahrscheinlichkeit soll kein D-Dimer-Test durchgeführt werden.**

Die Testverfahren weisen eine unterschiedliche Treffsicherheit auf. Die Sensitivität reicht bei einzelnen Tests bis über 95%; die Spezifität ist jedoch relativ gering. Wie bei der Ve-



nenthrombose (TVT) ist ein positiver D-Dimer-Befund unspezifisch. Dagegen hat ein negativer D-Dimer-Test einen hohen Erkenntniswert für den Ausschluss einer Lungenembolie (LE); er ist in seiner prädiktiven Bewertung sogar höher einzuschätzen als bei der TVT.

In einer klinischen Management-Studie wurde ein quantitativer ELISA mit einem Grenzwert (Cut off-value) von 500 µg/l als alleiniger erster diagnostischer Schritt bei ambulanten Patienten mit Verdacht auf LE eingesetzt [Pengo et al. 2004]. Bei den nicht therapierten Patienten mit negativem Ergebnis betrug die Rate an Thromboembolien nach 3 Monaten 0,9% (95% Konfidenzintervall 0,2% - 2,7%). In anderen Studien wurde von vornherein die Kombination aus D-Dimer-Test und klinischer Wahrscheinlichkeit eingebunden. Das bedeutet eine zusätzliche Absicherung und wird allgemein für erforderlich gehalten. Bei Patienten mit *niedriger* klinischer Wahrscheinlichkeit erwies sich ein einfacher qualitativer Bedside-Test zur D-Dimer-Bestimmung in Kombination mit der klinischen Wahrscheinlichkeit gegenüber dem aufwändigeren quantitativen ELISA-Test in seiner Aussagekraft als vergleichbar [Stein et al. 2004].

Die Verwendung eines altersadaptierten Grenzwerts (Alter x 10 µg/l bei einem Lebensalter >50 Jahre) kann ohne signifikanten Verlust der Sensitivität und des negativ-prädiktiven Wertes die diagnostische Spezifität erhöhen [Schouten et al. 2013]. Dieses Konzept wurde kürzlich in einer prospektiven Studie an 3.346 Patienten erfolgreich getestet: Die Verwendung des altersadaptierten D-Dimer-Grenzwertes hat - im Vergleich zum Standardwert von 500 µg/l – den Anteil der Patienten, bei denen eine LE ohne weiterführende Diagnostik ausgeschlossen werden konnte, von 6,4% auf 30% erhöht; der Prozentsatz falsch-negativer Befunde hat dabei nicht zugenommen [Righini et al. 2014].

Auf keinen Fall soll bei Patienten mit *hoher* klinischer Wahrscheinlichkeit zusätzlich ein D-Dimer-Test eingesetzt werden. Da sein negativ-prädiktiver Wert in dieser Situation nicht ausreicht, ist in jedem Fall eine Bildgebung erforderlich.

## Computertomographie

**Wenn eine Bildgebung erforderlich ist, soll eine CT-Pulmonalisangiographie durchgeführt werden.**

Die computertomographische Pulmonalisangiographie (CTPA) ist universell verfügbar und liefert rasch einen Befund. Die Sensitivität gegenüber der konventionellen Pulmonalisangiographie liegt bei 94 bis 96% [Schoepf et al. 2002].

Die Methode wird in Mehrschicht-Spiraltechnik (MSCT) eingesetzt; hierbei sollten mindestens 4 Schichten per Umlauf akquiriert werden. Mit der MSCT konnte die Sensitivität für den Nachweis peripherer Embolien deutlich erhöht werden [Ghaye et al. 2001], [Raptopoulos and Boiselle 2001], [Schoepf et al. 2002]. Die Möglichkeit, einen Datensatz mit einer Auflösung im Submillimeterbereich zu generieren, ist mit Geräten gegeben, die 16 Schichten (sog. „16-Zeiler“) oder mehr pro Umlauf generieren [Wildberger et al. 2005]. Die Einzelschicht-Spiraltechnik ist nicht mehr zeitgemäß.

Der im Vergleich zur Szintigraphie höheren Strahlenbelastung (s. Tabelle 8) bei der CTPA kann durch Maßnahmen zur Dosisreduktion (Röhrenstrommodulation, individualisierte Protokolle, niedrige Röhrenspannung) begegnet werden [Schueller-Weidekamm et al. 2006], [Tack et al. 2003], [Wildberger et al. 2005]. Weitere Techniken wie die iterative Rekon-

struktion sowie eine ultraschnelle Datenakquisition führen zu einer weiteren Reduktion der Strahlendosis.

In einer 2005 veröffentlichten prospektiven Studie wurde ermittelt, dass der Ausschluss einer Lungenembolie (LE) auf dem Boden der klinischen Wahrscheinlichkeit, des D-Dimer-Tests und der CTPA *ohne* weitere bildgebende Verfahren ein 3-Monats-Rezidivrisiko von nur 1,5% aufweist [Perrier et al. 2004]. In Übereinstimmung mit diesem Ergebnis lieferte eine prospektive Management-Studie an 3.306 Patienten mit klinisch vermuteter LE eine solide Basis für einen vereinfachten CTPA-gestützten diagnostischen LE-Algorithmus [van Belle et al. 2006]. Mit Hilfe des dichotomisierten Wells-Scores (= *LE wahrscheinlich* bzw. *unwahrscheinlich* bei einem Score von 4 als Grenzwert; s. Tabelle 4) und eines D-Dimer-Tests (ELISA) konnte eine LE bei 32% dieser Patienten ohne weitere Diagnostik ausgeschlossen werden. Die übrigen Patienten wurden einer CTPA mit Mehrschicht-Spiraltechnik unterzogen. Die Patienten mit Ausschluss einer LE in der CTPA erhielten bis auf sehr wenige Ausnahmen keine Antikoagulation; in dieser Gruppe betrug die 3-Monats-Rate von VTE-Rezidiven 1,3% und die LE-assoziierte 3-Monats-Mortalitätsrate 0,5%. Insgesamt erlaubte diese diagnostische Strategie eine therapeutische Entscheidung in 98% der Fälle.

Eine routinemäßige Kombination der CTPA mit einer indirekten CT-Phlebographie in einer Sitzung ist nicht zu empfehlen, da diese mit einer vermehrten Strahlenbelastung ohne signifikante Verbesserung der diagnostischen Spezifität oder des negativ-prädiktiven Wertes der CTPA einhergeht [Goodman et al. 2009], [Hunsaker et al. 2008], [Kalva et al. 2008], [Stein et al. 2007].

Für die CTPA sind auch Scores beschrieben [Qanadli et al. 2001], [Mastora et al. 2003], die eine Einschätzung des Schweregrades der LE erlauben. Eine direkte, verlässliche Methode ist das Verhältnis der enddiastolischen Durchmesser des rechten gegenüber dem linken Ventrikel (RV/LV): ist dieses Verhältnis 1:1 oder grösser, besteht computertomographisch – in Analogie zur Echokardiographie - ein eindeutiger Hinweis auf das Vorliegen einer rechtsventrikulären Belastung [Meinel et al. 2015].

Die hohe diagnostische Sensitivität der CTPA bedingt auch, dass zunehmend subsegmentale Emboli bei asymptomatischen Patienten entdeckt werden, deren klinische und therapeutische Relevanz unklar ist [Wiener et al. 2013].

## Szintigraphie

**Die kombinierte Ventilations-/Perfusionsszintigraphie kann beim hämodynamisch stabilen Patienten als Alternative zur CT-Pulmonalisangiographie eingesetzt werden.**

**Diese sollte als Teil eines diagnostischen Algorithmus verwendet werden, wenn die CT-Pulmonalisangiographie bei individueller Abschätzung zu risikoreich erscheint.**

Die Ventilations-/Perfusionsszintigraphie ist ein etabliertes Verfahren zum Ausschluss oder Nachweis einer Lungenembolie (LE). Bei technisch zeitgemäßer Durchführung weist sie eine hohe Sensitivität von 92% und eine Spezifität von 91% auf [Le Roux et al. 2013].

Die Ventilationsuntersuchung erfolgt in der Regel nach Inhalation von Tc-99m-markierten Aerosolen oder Tc-99m-markierten Nanopartikeln (Technegas), sehr selten mit Edelgasen (Xe-133). Die Perfusionsuntersuchung wird nach intravenöser Gabe von mit Tc-99m-

markiertem makroaggregierten Albumin (MAA) durchgeführt, welches einen kleinen, aber repräsentativen, Anteil der Lungenstrombahn markiert und damit die Lungenperfusion abbildet. Allergische Reaktionen auf Tc-99m-MAA sind äußerst selten. Eine Niereninsuffizienz stellt - unabhängig vom Schweregrad - keine Kontraindikation für die Tc-99m-MAA Gabe dar. Legt man ein gebräuchliches Untersuchungsprotokoll zu Grunde, so ist die Strahlenexposition der kombinierten Ventilations-/Perfusionsszintigraphie mit etwa 1,8 mSv gering.

Eine unauffällige Perfusionsstudie schließt eine Lungenembolie mit hoher Wahrscheinlichkeit aus [Sostman et al. 2008]. Anhand der Ventilationsstudie werden Perfusionsdefizite als Mismatch-Befunde (= erhaltene Ventilation bei reduzierter Perfusion) oder als Match-Befunde (= gleichsinnig reduzierte Ventilation und Perfusion) unterschieden. Mismatch-Befunde sprechen für eine Lungenembolie und Matchbefunde dagegen. Bei nicht durchgeführter Ventilationsuntersuchung können Perfusionsauffälligkeiten – trotz vorliegendem Röntgen-Thorax-Befund – oft nicht abschließend beurteilt werden, was zu einem höheren Anteil diagnostisch nicht verwertbarer Befunde führt.

Die Ventilations-/Perfusionsszintigraphie sollte in 3D-SPECT-Technik erfolgen, da so - gegenüber der planaren Bildgebung - auch kleinere Befunde überlagerungsfrei abgebildet werden können [Reinartz et al. 2004], [Gutte et al. 2010]. Die Befundbeschreibung sollte ganz konkret den Nachweis oder Ausschluss eines embolietypischen Befundes wiedergeben; die Angabe einer „wahrscheinlich vorliegenden“ Lungenembolie ist unzureichend. Es konnte kürzlich gezeigt werden, dass bei Einsatz definierter Kriterien zum Embolienachweis ( $\geq 1$  segmentaler oder 2 subsegmentale Mismatch-Befunde) mit der Ventilations-/Perfusions-SPECT eine Sensitivität von 92% und eine Spezifität von 91% gegenüber einem klinischen Follow up mit Einschluss der CT-Pulmonalisangiographie erreicht werden können [Le Roux et al. 2013].

Ein neuer diagnostischer Ansatz ist die Kombination der Ventilations-/Perfusionsszintigraphie mit der low-dose-CT an einem SPECT-CT Hybridgerät [Gutte et al. 2010]. Dabei blieb die bekanntermaßen hohe Sensitivität von 97% erhalten bei gleichzeitigem Anstieg der Spezifität auf 100%, da falsch positive Befunde nicht embolischer Genese auf Grund struktureller Auffälligkeiten eliminiert werden konnten. Hier bleiben größere Studien abzuwarten, um den Zugewinn durch die Kombination beider Methoden zu validieren.

## **Magnetresonanztomographie / MR-Angiographie**

Magnetresonanztomographie (mit speziellen MR-Perfusionssequenzen) und MR-Angiographie gelten als innovative Untersuchungsverfahren bei Verdacht auf Lungenembolie. Ihre Aussagekraft ist wegen der eingeschränkten Studienlage bei begrenzter Verfügbarkeit des Verfahrens derzeit noch nicht abschließend beurteilbar [Blevins et al. 2003].

Bei entsprechender Expertise stellt die MR-Angiographie eine interessante Alternative zu den etablierten Untersuchungsverfahren dar und kann in Einzelfällen (z.B. schwere allergische Reaktion auf jodhaltige Kontrastmittel, Schwangerschaft) erwogen werden. Der Einsatz bleibt vorerst spezialisierten Zentren vorbehalten, die aufgrund ihrer Logistik und/oder ihres Patientenkollektivs diese Methode bereits breit einsetzen [Wild et al. 2012], [Biederer et al. 2012a], [Biederer et al. 2012b].

## **Pulmonalisangiographie**

Die selektive Pulmonalisangiographie gilt als der historische Goldstandard in der Diagnostik der Lungenembolie (LE). Bei korrekter Durchführung wird davon ausgegangen, dass ein positives Angiogramm die LE beweist und ein negatives Angiogramm diese ausschließt [British Thoracic Society of Care Committee Pulmonary Embolism Guideline Development Group 2003]. Nach Platzierung der Katheterspitze im Truncus pulmonalis wird bei der digitalen Angiographie in Subtraktionstechnik (DSA) das Kontrastmittel direkt in die Lungenarterien injiziert.

Durch die neuen bildgebenden Verfahren, insbesondere die CTPA, hat die Pulmonalisangiographie wesentlich an Bedeutung verloren und ist nur noch in seltenen Fällen indiziert, beispielsweise bei instabilen Patienten mit absoluter Kontraindikation gegen eine Thrombolyse, bei denen eine notfallmäßige kathetertechnische Thrombusaspiration oder –fragmentation geplant ist.

## **Sonographie der Beinvenen**

**Die Sonographie der Beinvenen kann beim hämodynamisch stabilen Patienten zur Abklärung des Verdachts auf Lungenembolie eingesetzt werden.**

**Bei Nachweis einer Beinvenenthrombose kann der Verdacht auf eine Lungenembolie als bestätigt angesehen werden.**

Die hohe Verfügbarkeit des Kompressionsultraschalls mit standardisierter Darstellung des gesamten Venensystems beider Beine erlaubt es, das Verfahren auch zur Abklärung eines Verdachts auf Lungenembolie (LE) einzusetzen, zumal es sich um eine nicht-invasive Methode handelt. Bei Patienten mit hoher klinischer Wahrscheinlichkeit auf eine LE bzw. bei Patienten mit nicht-hoher klinischer Wahrscheinlichkeit, jedoch positivem D-Dimer-Test kann der Nachweis einer Beinvenenthrombose als Bestätigung einer vermuteten LE gelten. Dies trifft sowohl auf symptomatische als auch auf asymptomatische Beinvenenthrombosen zu.

Bei nachgewiesener Thrombose ist die Indikation zu einer therapeutischen Antikoagulation gegeben. Bezüglich Art und Dauer der Behandlung ergeben sich keine Unterschiede bei alleiniger Thrombose gegenüber alleiniger Lungenembolie bzw. der Kombination aus beiden Krankheitsentitäten, solange Kreislaufstabilität besteht (s. „Therapie der Lungenembolie“).

Die Sonographie der Beinvenen ist daher ein sinnvoller diagnostischer Schritt für alle hämodynamisch stabilen Patienten, bei denen eine Bildgebung bezüglich des Verdachts auf eine Lungenembolie erforderlich ist. Das trifft insbesondere dann zu, wenn z.B. aus strahlenhygienischen Gründen oder wegen einer eingeschränkten Nierenfunktion auf die speziellen bildgebenden Verfahren der Lungenstrombahn (CTPA, Szintigraphie) möglichst verzichtet werden soll.

## Echokardiographie

**Bei hämodynamisch *instabilen* Patienten mit Verdacht auf Lungenembolie sollte die Echokardiographie frühzeitig zur Diagnostik durchgeführt werden, wenn eine CT-Pulmonalisangiographie nicht sofort durchführbar ist.**

Wenn bei einem hämodynamisch **instabilen** Patienten der Verdacht auf eine akute Lungenembolie (LE) besteht, ermöglicht die transthorakale Echokardiographie zunächst den Nachweis bzw. den Ausschluss differentialdiagnostisch wichtiger kardialer Krankheitsbilder, insbesondere eines linksventrikulären systolischen und/oder diastolischen Pumpversagens, eines Klappenvitiums oder eines tamponierenden Perikardergusses. Darüber hinaus besteht die Rolle der Echokardiographie im Nachweis der RV-Druckbelastung und -Dysfunktion, welche die Ursache der hämodynamischen Instabilität (kardiogener Schock) und damit einen entscheidenden Faktor für einen ungünstigen klinischen Verlauf der LE in der Akutphase darstellt [Luadi and Goldhaber 1995]. Andererseits kann bei normalem echokardiographischem Befund eine hämodynamisch wirksame, den Patienten vital bedrohende LE mit großer Sicherheit ausgeschlossen werden [Grifoni et al. 2000], [Kasper et al. 1997b].

Auch bei einem hämodynamisch **stabilen** Patienten sollte die Größenrelation von rechtem zu linkem Ventrikel (RV/LV Ratio) bestimmt werden, um das Akutrisiko des Patienten auf der Basis einer rechtsventrikulären Dysfunktion weiter zu stratifizieren und somit eine Grundlage für die Überwachungsintensität und für weitere Therapieentscheidungen zu schaffen. Das ist mit der CTPA im Rahmen der LE-Diagnostik oder mit der transthorakalen Echokardiographie im Anschluss an die LE-Diagnostik möglich.

Die rechtsventrikuläre Dysfunktion ermöglicht eine prognostische Einschätzung des Krankheitsverlaufs [Wacker et al. 2004a], [Wacker et al. 2009], [Coutance et al. 2011]. Sie wird echokardiographisch in unterschiedlicher Weise definiert. Dafür werden die nachfolgenden Kriterien einzeln oder in Kombination herangezogen: eingeschränkte Wandbewegung des rechten Ventrikels, RV-Dilatation, abnormale (paradoxe) Bewegung des interventrikulären Septums während des Herzzyklus, reduzierte systolische Bewegung des Trikuspidalklappenrings (TAPSE), Nachweis einer Trikuspidalklappeninsuffizienz mit darüber abgeschätzttem erhöhten systolischen pulmonalarteriellen Druck, sowie Erweiterung (durch Stauung) der Vena cava inferior [Bova et al. 2003], [Kurzyrna et al. 2002], [Pruszczyk et al. 2014]. Die Spezifität der echokardiographischen Parameter ist allerdings unter bestimmten klinischen Bedingungen reduziert. Das trifft zu auf Patienten mit vorbestehender pulmonaler Hypertonie, die präkapillär (wie z.B. bei chronischer Lungenerkrankung oder chronisch-thromboembolischer pulmonaler Hypertension) oder postkapillär (wie z.B. bei linksventrikulärem Pumpversagen oder einem signifikanten Mitralklappenvitium) verursacht wird [Sanchez et al. 2008]. Ferner können ausgeprägtes Übergewicht, Lungenemphysem oder maschinelle Beatmung die Aussagefähigkeit der Methode einschränken.

Die transösophageale Echokardiographie bietet gegenüber der transthorakalen Beschallung eine bessere örtliche Auflösung. Sie kommt somit für maschinell beatmete Patienten sowie für Patienten mit unzureichender Schallbarkeit (ausgeprägtes Übergewicht, Lungenemphysem) in Frage. Neben der rechtsventrikulären Dysfunktion können mit der transösophagealen Echokardiographie intrakardiale und zentrale pulmonalarterielle Emboli mit hoher Sensitivität und Spezifität nachgewiesen werden [Vieillard-Baron et al. 1998].

## Sonographie der Lungen

**Der Lungensonographie kann bei hämodynamisch stabilen Patienten bei der Abklärung des Verdachts auf Lungenembolie eingesetzt werden.**

Der Lungensonographie (LUS) kann eine Lungenembolie (LE) nachweisen [Mathis and Dirschmid 1993], [Volpicelli et al. 2012]. Führendes sonographisches Kriterium ist die Darstellung von mindestens zwei dreieckigen oder runden Läsionen, subpleural im Lungparenchym gelegen. Die Mehrzahl der Herde ist in den dorsobasalen Lungenabschnitten zu finden [Mathis et al. 2005]. Zur differentialdiagnostischen Abgrenzung kleiner pleuropneumonischer Herde kann die Kontrastmittelsonographie hilfreich sein [Gorg et al. 2006].

Der Lungensonographie kann jedoch eine Lungenembolie nicht ausschließen. Bei der Kombination von LUS mit der Kompressionssonographie der Beinvenen und der Echokardiographie lässt sich für den Nachweis einer thromboembolischen Krankheit eine Sensitivität von 90% bei einer Spezifität von 86% erzielen [Mathis 2006], [Nazerian et al. 2014]. Diese nicht-invasive Untersuchungskombination kann von Vorteil sein, um in besonders vulnerablen Patientengruppen (Kinder, Schwangere) bildgebende Verfahren mit Strahlen- und Kontrastmittelbelastung einzusparen und sie kann bei Kontraindikationen zur CTPA wie schwerer Niereninsuffizienz, Hyperthyreose und Kontrastmittelallergie als Alternative erwogen werden. Falls eine ausreichende Expertise vorliegt gilt dies besonders in der präklinischen Situation (Hausarzt, Notarzt), in der Notaufnahme und auf der Intensivstation, wenn die CTPA nicht unmittelbar verfügbar ist [Nazerian et al. 2014].

Bei fehlendem Nachweis einer LE im Lungensonographie sind unbedingt weitere bildgebende diagnostische Verfahren (CTPA, Szintigraphie) erforderlich. Auf keinen Fall darf ein Patient allein auf der Basis eines negativen LUS-Befundes ohne Antikoagulation belassen werden.

## Diagnostische Algorithmen

**Die vorgenannten Methoden (klinische Wahrscheinlichkeit, D-Dimer-Test, CT-Pulmonalisangiographie, Szintigraphie, Ultraschallverfahren) sollen in Abhängigkeit vom hämodynamischen Status des Patienten und der damit verbundenen Dringlichkeit zu einem Algorithmus verbunden werden.**

**Eine Empfehlung für den hämodynamisch instabilen Patienten mit persistierender arterieller Hypotension oder Schock (hohes klinisches Risiko) gibt Abbildung 2.**

**Eine Empfehlung für den hämodynamisch stabilen, normotensiven Patienten (nicht hohes klinisches Risiko) ist in Abbildung 3 wiedergegeben.**

Der konsequente Einsatz standardisierter diagnostischer Algorithmen senkt sowohl die akute Letalität als auch die 3-Monats-Rezidivrate einer Lungenembolie (LE) [Roy et al. 2006]. Die Wahl eines diagnostischen Algorithmus soll sich dabei nicht nur nach der Verfügbarkeit der einzelnen Untersuchungen vor Ort richten, sondern insbesondere auch nach dem hämodynamischen Status des Patienten und somit dem klinischen Schweregrad der vermuteten LE.

**Hämodynamisch instabile Patienten** werden intensivmedizinisch überwacht; alle kreislauf- und atmungsunterstützenden Maßnahmen müssen sofort verfügbar sein. Die sofortige The-

rapie ist für die Prognose entscheidend. Jeglicher Zeitverzug für aufwändige Diagnostik und Transporte ist zu vermeiden.

Die CTPA ist aktuell der diagnostische Goldstandard zur Bestätigung oder zum Ausschluss einer klinisch vermuteten LE. Dies gilt grundsätzlich auch für hämodynamisch instabile Patienten. Falls die CTPA jedoch nicht sofort verfügbar oder - aufgrund ausgeprägter Instabilität und unmittelbarer Lebensgefahr - nicht umgehend durchführbar ist, hat die transthorakale Echokardiographie in dieser Notfallsituation einen hohen diagnostischen Wert (Abbildung 2). Bei zugrundeliegender LE ist die akute rechtsventrikuläre (RV) Dysfunktion als Ursache der klinischen Instabilität anzusehen; sie ist in aller Regel leicht und zuverlässig echokardiographisch erkennbar. Bei fehlender RV-Dysfunktion kann eine massive LE als Ursache der klinischen Instabilität ausgeschlossen werden und es ist nach einer alternativen Diagnose zu suchen. Wenn jedoch Zweifel bestehen, dass es sich bei der echokardiographisch festgestellten RV-Dysfunktion um ein akutes Ereignis handelt (wie z.B. bei bekannter chronischer Lungenerkrankung oder chronisch-thromboembolischer pulmonaler Hypertension) oder wenn aus technischen Gründen kein aussagekräftiger Befund erhoben werden kann (z.B. Emphysem, extreme Adipositas), müssen die Patienten bei fortbestehendem Verdacht auf LE einer weiteren bildgebenden Diagnostik unterzogen werden. In den meisten anderen Fällen - und insbesondere bei fehlender Durchführbarkeit einer CTPA aufgrund persistierender hämodynamischer Instabilität - gilt die Kombination aus klinischer Instabilität und RV-Dysfunktion im Echokardiogramm als beweisend für die Diagnose einer massiven LE; das erfordert dann die unverzügliche Einleitung der Therapie.

Bei **hämodynamisch stabilen Patienten** hat das diagnostische Vorgehen anhand eines Algorithmus zum Ziel, aus der Gruppe der Verdachtsfälle die Minderheit der Patienten *mit* LE sicher zu identifizieren, und der Mehrheit der Patienten *ohne* diese Erkrankung weitere diagnostische Verfahren mit den damit verbundenen Risiken zu ersparen. Die Kriterien, nach denen ein Algorithmus als ausreichend sicher beurteilt wird, sind im Kapitel „Bein- und Beckenvenenthrombose“ beschrieben. Die eingesetzten Untersuchungsverfahren sind von den lokalen Gegebenheiten abhängig [Kruip et al. 2003].

Bei Verdacht auf Lungenembolie unterscheidet sich die diagnostische Vorgehensweise bei einem klinisch stabilen Patienten (nicht hohes Risiko) grundsätzlich von jener bei einem instabilen Patienten (hohes Risiko). Das Kriterium für Stabilität ist in erster Linie die Hämodynamik (Puls, arterieller Blutdruck, klinische Zeichen der verminderten Organperfusion).

Für den stabilen Patienten wurden verschiedene diagnostische Algorithmen vorgeschlagen und getestet. Unter Berücksichtigung der aktuellen Datenlage kann heute folgendes Vorgehen empfohlen werden (Abbildung 3):

Der erste Diagnoseschritt sollte die Bestimmung der klinischen Wahrscheinlichkeit sein. Patienten mit *niedriger* und *mittlerer/ intermediärer* klinischer Wahrscheinlichkeit, die im Weiteren einen negativen D-Dimer-Test aufweisen, bedürfen keiner weiterführenden (bildgebenden) Diagnostik; eine Lungenembolie gilt als ausgeschlossen [Wells et al. 2003]. Bei Patienten mit *hoher* klinischer Wahrscheinlichkeit folgen von vornherein, also ohne Bestimmung des D-Dimer-Tests, weitere bildgebende Untersuchungen. Für Patienten mit *nicht hoher (niedriger/ mittlerer)* klinischer Wahrscheinlichkeit und positivem D-Dimer-Test ist ebenfalls eine weiterführende Diagnostik erforderlich.

Im zweiten Diagnoseschritt sollten bildgebende Verfahren angewendet werden. Deren Auswahl hängt von der lokalen Verfügbarkeit ab. Dabei sollte bei minimaler Belastung des Pati-

enten und geringem Verbrauch von Ressourcen ein Maximum an diagnostischer Aussagekraft erzielt werden. Unter Berücksichtigung der in den letzten 10 Jahren publizierten Diagnose- und Management-Studien [Perrier et al. 2005], [Stein et al. 2006], [van Belle et al. 2006] sowie der klinischen Praktikabilität wird in Deutschland sowie in den meisten anderen europäischen Ländern der in Abbildung 3 dargestellte diagnostische Algorithmus empfohlen, der in der Regel auf der CTPA als primärer bildgebender Methode basiert. Das schließt allerdings die Validität anderer bildgebender Untersuchungen keineswegs aus. So sollte z.B. die Ventilations-Perfusionsszintigraphie der Lungen insbesondere dann eingesetzt werden, wenn die CTPA bei individueller Abschätzung zu risikoreich erscheint (schwere Niereninsuffizienz, schwere Jod-Kontrastmittelallergie oder ggf. in der Schwangerschaft). Wenn eine qualifizierte Sonographie der Beinvenen zeitnah zur Verfügung steht, kann damit ein gewisser Anteil der Patienten mit venöser Thromboembolie identifiziert werden; bei nachgewiesener Beinvenenthrombose sind dann keine weiteren Untersuchungen erforderlich, um eine therapeutische Entscheidung zu treffen. Auch der Lungensultraschall kann bei entsprechender Expertise zur Abklärung des Verdachts auf LE eingesetzt werden.



## Therapie der Lungenembolie

### Risikostratifizierung

**Bei hämodynamisch stabilen Patienten mit nachgewiesener Lungenembolie soll eine weitere Risikostratifizierung erfolgen.**

**Hierzu sollte als erster Schritt ein validierter klinischer Score eingesetzt werden (PESI, sPESI), um zwischen niedrigem und mittlerem/ intermediärem klinischen Risiko unterscheiden zu können (Tabellen 6a und 6b).**

**Bei Patienten mit intermediärem klinischem Risiko sollte eine weitere Stratifizierung anhand bildgebender Befunde (Computertomographie, Echokardiographie) und biochemischer Marker (kardiale Troponine, natriuretische Peptide) erfolgen, um eine rechtsventrikuläre Dysfunktion oder Myokardnekrose zu erfassen (Tabelle 7).**

Bereits bei Verdacht auf eine Lungenembolie (LE) unterscheidet sich die diagnostische Vorgehensweise bei einem klinisch stabilen Patienten (= nicht hohes Risiko) grundsätzlich von jener bei einem instabilen Patienten (= hohes Risiko). Während Patienten mit kardiogenem Schock oder persistierender Hypotension vom Anfang an intensivmedizinisch überwacht und behandelt werden sollen, ist bei hämodynamisch stabilen Patienten nach Bestätigung der Diagnose als nächster Schritt eine weitere Risikostratifizierung indiziert, um eine an den klinischen und hämodynamischen Schweregrad der LE angepasste Therapie zu ermöglichen.

Die Risikoabschätzung beim hämodynamisch stabilen Patienten mit nachgewiesener Lungenembolie beginnt mit einem validierten klinischen prognostischen Score, beispielsweise dem *Pulmonary Embolism Severity Index* im Original (= PESI) oder in der vereinfachten Version (= sPESI) (Tabellen 6a und 6b). Der PESI berücksichtigt und integriert demographische Faktoren (Alter und Geschlecht), Komorbidität (kardiale und pulmonale Vorerkrankungen, Malignom) und klinische Befunde bei Diagnosestellung (Blutdruck, Puls, Atemfrequenz, Temperatur, Vigilanz, arterielle Sauerstoffsättigung). Etwa ein Drittel aller Patienten mit LE sind in der PESI-Kategorie I-II bzw. haben einen sPESI von 0. Bei diesen Patienten besteht - unter der Voraussetzung einer adäquaten Antikoagulation - ein *niedriges* Risiko für einen ungünstigen Verlauf in der Akutphase [Aujesky et al. 2005], [Jimenez et al. 2010]; (s. Tabelle 7).

Patienten in der PESI-Kategorie III-V oder jene mit einem sPESI von  $\geq 1$  haben eine 30-Tages-Mortalität von mindestens 11% und somit ein *intermediäres* klinisches Risiko [Aujesky et al. 2005], [Jimenez et al. 2010]; (Tabellen 6a und 6b). Dabei definiert das Vorliegen einer RV-Dysfunktion (in der CTPA oder in der Echokardiographie) in Kombination mit einem oder beiden positiven kardialen Biomarkern (Troponin-Test, natriuretische Peptide) ein *intermediär-hohes* klinisches Risiko (Tabelle 7); bei diesen Patienten ergibt sich die Indikation zur Überwachung und ggf. zur Reperfusionstherapie. Patienten mit allen anderen Befundkombinationen (keine RV-Dysfunktion und / oder kardiale Biomarker negativ) sind dagegen in die Kategorie des *intermediär-niedrigen* klinischen Risikos einzustufen; hier wird wegen der guten Prognose ausschließlich die Antikoagulation empfohlen.

## Antikoagulation

Für die Mehrzahl der Patienten mit Lungenembolie gelten bezüglich der initialen Antikoagulation, der Erhaltungstherapie und der verlängerten Erhaltungstherapie dieselben Empfehlungen wie für die Beinvenenthrombose (s. „Therapie der Beinvenenthrombose“). Ein wesentlicher Unterschied besteht für Patienten mit hämodynamisch instabiler Lungenembolie, die eine medikamentöse Thrombolyse erhalten sollen; in diesen Fällen wird initial Heparin verabreicht, bevorzugt unfractioniertes Heparin (UFH) als Bolus.

Die sofortige Antikoagulation mit Heparin senkt die Morbidität und die Mortalität bei einer Lungenembolie; sie sollte deshalb bei hoher klinischer Wahrscheinlichkeit noch vor apparativer Bestätigung der Diagnose eingeleitet werden [Kearon et al. 2008]. Die Effektivität von UFH wurde bereits 1960 unter Beweis gestellt [Barritt and Jordan 1960]. Es liegen zwei randomisierte Studien vor, die die initiale Antikoagulation der hämodynamisch stabilen Lungenembolie mit niedermolekularem Heparin (NMH) bzw. mit Fondaparinux untersucht und deren gleich gute Wirksamkeit und Sicherheit im Vergleich zu UFH belegt haben [Bueller et al. 2003], [Simonneau et al. 1997]. Es ist anzunehmen, dass dieser Sachverhalt für die gesamte Gruppe der NMH zutrifft [Mismetti et al. 2005], [Wells et al. 2005].

Die initiale Antikoagulation mit Heparin oder Fondaparinux sollte – analog zur Beinvenenthrombose - mindestens 5 Tage erfolgen. Bei Erhaltungstherapie mit einem Vitamin K-Antagonist (VKA), wird die initiale Antikoagulation so lange beibehalten, bis eine INR >2,0 über mindestens 24 Stunden erreicht wurde [Kearon et al. 2008]. Wenn für die Erhaltungstherapie Dabigatran oder Edoxaban vorgesehen sind, wird nach der initialen Gabe von UFH, NMH oder Fondaparinux ohne Überlappung ab Tag 5, 6 oder 7 mit dem oralen Antikoagulans weiter therapiert. Soll der Patient mit Apixaban oder Rivaroxaban behandelt werden, kann direkt nach Diagnosestellung mit diesen Medikamenten begonnen werden, allerdings mit einer erhöhten Anfangsdosis für 1 bzw. 3 Wochen [Schulman et al. 2014], [Bueller et al. 2012], [Agnelli et al. 2013a], [Bueller et al. 2013], [Schulman et al. 2009], [Bauersachs et al. 2010]); für Einzelheiten s. „Therapie der Beinvenenthrombose“ und Tabelle 2.

## Thrombolyse

Als Reperforationsmaßnahmen kommen bei akuter Lungenembolie (LE) die systemische Thrombolyse und verschiedene mechanische Verfahren in Betracht. Die Wirksamkeit der systemischen Thrombolyse ist zweifelsfrei belegt [Marti et al. 2015]. Dafür stehen Streptokinase, Urokinase und rekombinanter Gewebe-Plasminogenaktivator (rt-PA) zur Verfügung (s. Tabelle 9). Andere Thrombolytika wurden in Studien erfolgreich getestet, sind jedoch zum jetzigen Zeitpunkt nicht für diese Indikation zugelassen.

Die systemische Thrombolyse führt binnen kurzer Zeit zu einer Reduktion der Thrombusmasse in der pulmonal-arteriellen Strombahn und entlastet damit den rechten Ventrikel [Arcasoy and Vachani 2003], [Dalen et al. 1997]. Andererseits ist die Thrombolyse mit einem erheblichen Risiko größerer, insbesondere intrakranieller, Blutungen verbunden; letztere treten in ca. 2% der thrombolytisch behandelten Patienten auf [Konstantinides 2008], [Meyer et al. 2014]. Aus diesem Grund ist die Thrombolyse - als Primärtherapie - grundsätzlich nur bei hämodynamisch instabilen Patienten indiziert, da diese ein hohes Risiko von LE-bedingtem Tod oder lebensbedrohlichen Komplikationen in den ersten Stunden oder Tagen nach Diagnose haben. Die Nutzen-Risiko-Abwägung einer thrombolytischen Behandlung bei hämody-

namisch stabilen Patienten mit intermediär-hohem Risiko wird weiter unten diskutiert (s. „Risiko-adaptierte therapeutische Strategie“).

Bei Patienten mit flottierenden Thromben in den rechten Herzhöhlen bleibt der Stellenwert einer thrombolytischen Behandlung als Alternative zur chirurgischen Embolektomie kontrovers. Während in manchen Patientenkohorten gute Ergebnisse mittels Thrombolysen erzielt werden konnten [Ferrari et al. 2005], [Pierre-Justin and Pierard 2005], berichteten andere Studien über eine hohe Letalität von über 20% in der Akutphase [Torbicki et al. 2003], [Chartier et al. 1999].

## Mechanische Reperusionsverfahren

Bis zu zwei Dritteln aller Patienten mit Lungenembolie (LE) und hämodynamischer Instabilität (hohes Risiko) bleibt eine systemische Thrombolysen vorenthalten [Spirk et al. 2012], [Lin et al. 2012]. Teilweise liegt dies an dem im Vergleich zur alleinigen Heparintherapie erhöhten Risiko an intrakraniellen (2,4% vs. 0,2%;  $p < 0,001$ ) und großen nicht-intrakraniellen (6,3% vs. 1,5%) Blutungen [Meyer et al. 2014]. Als Alternativen stehen, insbesondere für Patienten mit hohem Blutungsrisiko, die operative Thrombektomie und die kathetergestützten Verfahren zur Verfügung.

Kathetergestützte Verfahren können mit oder ohne gleichzeitige Thrombolysen durchgeführt werden; Thrombolytika werden dabei meist niedrig dosiert, mitunter auch zusätzlich ultraschallassistiert verabreicht [Engelberger and Kucher 2011]. Die mechanischen Verfahren arbeiten mittels Rotations-, Aspirations-, hydrodynamischer oder Saug-Thrombektomie; das Ziel besteht darin, über eine Verkleinerung der Thrombusgröße und Reduktion der Thrombuslast die rechtsventrikuläre Funktion zu verbessern. Eine Übersicht verschiedener kathetergestützter Verfahren aus 6 prospektiven und 29 retrospektiven, nicht-randomisierten Studien zeigte eine klinische Erfolgsrate von insgesamt 87%, definiert als Kombination aus hämodynamischer Stabilisierung, Verbesserung der Hypoxämie und Überleben bis zum Entlassungszeitpunkt [Kuo et al. 2009]; angemerkt werden sollte, dass 67% der Patienten zusätzlich eine lokale Thrombolysen erhielten.

Eine Erhöhung des enddiastolischen Durchmessers von rechtem gegenüber linkem Ventrikel über 0,9 bis 1,0 bei akuter Lungenembolie gilt als validierter prognostischer Parameter in der Akutphase [Schoepf et al. 2004], [Fremont et al. 2008]. Während Heparin nur einen geringen Effekt auf die Verbesserung der R/V-Funktion in den ersten 48 Stunden hat [Konstantinides et al. 1998], scheint der Effekt einer kathetergestützten, niedrig dosierten Thrombolysen dem einer systemischen Thrombolysen vergleichbar zu sein [Engelberger and Kucher 2014].

Die einzige bis heute publizierte prospektive randomisierte Studie, die ein kathetergestütztes Verfahren (ultraschallassistierte lokale Thrombolysen mittels 10mg rt-PA pro betroffener Lunge über 15 Stunden) gegen unfraktioniertes Heparin bei LE-Patienten mit intermediärem Risiko verglich, zeigte eine signifikante Verbesserung des primären Surrogatendpunkts *RV-Dysfunktion innerhalb 24 Stunden* in der kathetergestützt behandelten Patientengruppe gegenüber den allein mit Heparin behandelten Patienten [Kucher et al. 2014].

Die kathetergestützten Verfahren stellen damit bei Patienten mit massiver LE und rechtsventrikulärer Dysfunktion eine therapeutische Alternative dar, insbesondere bei Kontraindikationen gegen eine systemische Thrombolysen, bei indizierter Reperfusion und gleichzeitig erhöhtem Blutungsrisiko, bei unzureichendem Erfolg einer bereits durchgeführten Thrombo-

lyse sowie bei indizierter, jedoch nicht verfügbarer operativer Thrombektomie [Eid-Lidt et al. 2008].

## Vena cava-Filter

Die Indikation zur Implantation eines Vena cava-Filters bei Lungenembolie bleibt auf wenige Ausnahmesituationen beschränkt (s. „Vena Cava-Filter“ im Abschnitt Beinvenenthrombose).

## Risiko-adaptierte therapeutische Strategie

**Patienten mit symptomatischer Lungenembolie sollen therapeutisch antikoaguliert werden.**

**Hämodynamisch instabile Patienten sollen eine sofortige Reperfusionstherapie erhalten.**

**Hämodynamisch stabile Patienten mit *intermediär-hohem* Risiko sollten nur dann eine Reperfusionstherapie erhalten, wenn sich im Verlauf Zeichen einer hämodynamischen Dekompensation einstellen.**

**Patienten, die für eine Reperfusionstherapie in Frage kommen, sollten initial mit unfractioniertem oder niedermolekularem Heparin behandelt werden.**

**Patienten mit *niedrigem* oder *intermediär-niedrigem* Risiko sollen antikoaguliert werden wie Patienten mit alleiniger Beinvenenthrombose.**

**Bei Patienten mit niedrigem Risiko kann die Behandlung der Lungenembolie ambulant erfolgen.**

Für die Frage, ob bei der Therapie der akuten Lungenembolie eine alleinige Antikoagulation ausreicht oder ob zusätzliche Maßnahmen eingesetzt werden müssen, ist primär die hämodynamische Stabilität des Patienten ausschlaggebend.

Bei **hämodynamisch instabilen Patienten (hohes Risiko)** sollte die systemische Thrombolyse zur Anwendung kommen, vorzugsweise mit rekombinantem Gewebefibrinolyse-Aktivator (rt-PA). Vor der Thrombolyse sowie im Anschluss daran, erfolgt die begleitende Antikoagulation mit Heparin, bevorzugt mit unfractioniertem Heparin (UFH). Die klinische Situation ist entscheidend, wenn es darum geht, in welchem Ausmaß Kontraindikationen der Thrombolyse berücksichtigt werden können. Als Alternativen sind bei absoluten Kontraindikationen zur Thrombolyse (z.B. bei sehr hohem Blutungsrisiko) die kathetergestützte Thrombusfragmentation mit oder ohne niedrig dosierte lokale Thrombolyse bzw. die chirurgische Pulmonalisembolektomie unter extrakorporaler Zirkulation zu diskutieren.

Relativ einfach ist die therapeutische Entscheidung bei Patienten mit Reanimationspflicht. Wegen der infausten Prognose ohne rekanalisierte pulmonalarterielle Strombahn gelten kei-

ne Kontraindikationen der Thrombolyse. Wenn jedoch bei offensichtlichen Kontraindikationen zur systemischen Thrombolyse mechanische Reperusionsverfahren unmittelbar zur Verfügung stehen, kann deren Einsatz alternativ erwogen werden. Die Reanimation sollte in der Regel über mindestens 60 Minuten durchgeführt werden.

Patienten mit **intermediär-hohem Risiko** (Tabelle 7), d. h. ohne kardiogenen Schock oder persistierende Hypotension, aber mit einem hohen PESI-Score und rechtsventrikulärer Dysfunktion sowie positiven kardialen Biomarkern, sollten initial mit Heparin antikoaguliert und über mindestens 2 bis 3 Tage intensivmedizinisch überwacht werden, da das Risiko einer potenziell tödlichen hämodynamischen Dekompensation innerhalb der ersten 7 Tage fast 6% beträgt [Meyer et al. 2014]. In einer großen randomisierten Studie konnte zwar eine primäre systemische Thrombolyse das frühe Todes- und Komplikationsrisiko dieser Patienten signifikant reduzieren, die Inzidenzrate intrakranieller Blutungen war allerdings mit 2% hoch [Meyer et al. 2014]. Daher sollte eine Thrombolyse nur als „Rescue“-Verfahren, d.h. bei Auftreten einer hämodynamischen Dekompensation im Verlauf durchgeführt werden. Als Dekompensationskriterien gelten: 1) Kreislaufkollaps mit Reanimationspflicht, 2) systolischer Blutdruckabfall auf <90 mmHg bzw. um mindestens 40 mmHg über  $\geq 15$  min, der von klinischen Zeichen einer verminderten Organperfusion (kalte Extremitäten, Urinausscheidung <30 ml/h, Vigilanzstörung oder Verwirrung) begleitet wird, 3) Katecholaminbedarf (außer Dopamin mit einer Infusionsrate <5  $\mu\text{g}/\text{kg}/\text{min}$ ) um einen systolischen Druck von >90 mmHg und eine adäquate Organperfusion aufrecht zu erhalten [Steering Committee 2012], [Meyer et al. 2014]. Als alternative Reperusionsverfahren kommen – insbesondere bei hohem Blutungsrisiko und anderen Kontraindikationen zur systemischen Thrombolyse - eine kathetergestützte, ggf. ultraschallassistierte, niedrig dosierte lokale Thrombolyse [Engelberger and Kucher 2014] oder die chirurgische Pulmonalissektomie in Frage.

Bei hämodynamisch stabilen Patienten mit **intermediär-niedrigem** oder **niedrigem** Risiko ist die alleinige Antikoagulation die Therapie der Wahl (siehe „Erhaltungstherapie“ und „Verlängerte Erhaltungstherapie“ im Abschnitt Beinvenenthrombose sowie Tabelle 2). Bei diesen Patienten ist keine Immobilisierung erforderlich.

Die ambulante Betreuung eines Patienten mit akuter Lungenembolie kommt allenfalls bei einem niedrigen Risiko in Betracht. Die Entscheidung hängt von mehreren Faktoren ab, u.a. der lokalen ärztlichen und häuslichen Betreuung. Bei günstigen Voraussetzungen erscheint eine frühe Entlassung (sofort oder binnen 48 Stunden) unter Fortführung der Antikoagulation unter ambulanten Bedingungen effektiv und sicher [Zondag et al. 2013].

Bei Patienten mit Lungenembolie liegt in 90% der Fälle gleichzeitig eine Bein- und / oder Beckenvenenthrombose vor. Sobald die mit der LE einhergehende akute Gefährdung des Patienten überwunden ist, sollte eine Untersuchung des peripheren Venensystems erfolgen. Die Indikation zu Notwendigkeit und Dauer einer Kompressionstherapie ergibt sich aus dem Thrombosebefund an den Beinvenen.

## Besondere Krankheitsentitäten

### Lungenembolie in Schwangerschaft und Wochenbett

**In der Schwangerschaft soll jeder Verdacht auf Lungenembolie umgehend soweit abgeklärt werden, dass eine therapeutische Entscheidung erfolgen kann; das schließt auch strahlendiagnostische Methoden ein.**

Die Diagnostik bei Verdacht auf Lungenembolie (LE) in Schwangerschaft und Wochenbett wirft spezielle Probleme auf, denn es gibt keinen unter diesen Bedingungen getesteten Algorithmus.

Die klinische Wahrscheinlichkeit ist - allein durch die vorliegende Schwangerschaft - höher als bei nicht Schwangeren. Der D-Dimer-Test ist wegen des physiologischen Anstiegs der D-Dimere in der Schwangerschaft nur eingeschränkt verwertbar; allerdings existieren an das Schwangerschaftsalter adaptierte Referenzwerte, die die Interpretation erleichtern [Morse 2004]. Die mit einer Strahlenexposition einhergehenden Verfahren sind vor allem in den ersten beiden Dritteln der Schwangerschaft kritisch zu prüfen; deren Einsatz ist aber unter Würdigung des klinischen Zustandes gerechtfertigt, um eine LE definitiv auszuschließen bzw. nachzuweisen. Auch unter dem Aspekt der Strahlenexposition erscheint es rational, bei primärem Verdacht auf LE - und unter der Voraussetzung hämodynamischer Stabilität - zunächst eine bilaterale Sonographie der Bein- und Beckenvenen durchzuführen (gegebenenfalls in Kombination mit Lungensonographie, falls entsprechende Expertise verfügbar ist) und bei Thrombosenachweis ohne spezielle LE-Diagnostik zu therapieren. Bei negativem Befund besteht die Wahl zwischen CTPA und Szintigraphie.

Die Strahlenexposition der Mammae ist bei der Szintigraphie deutlich niedriger als bei der CTPA, hinsichtlich der fötalen Dosis scheint dagegen der Unterschied nicht signifikant zu sein [Niemann et al. 2010]. Bei Schwangeren liegen in der Regel keine strukturellen Lungenveränderungen vor (COPD o.ä.), so dass bei der Szintigraphie meistens eine Perfusions-Szintigraphie in SPECT-Technik ausreichend ist (applizierte Aktivität ca. 40 MBq <sup>99m</sup>Tc-MAA). Die fötale Strahlenexposition beträgt dann in der Regel nicht mehr als 0,2 mSv [Russell et al. 1997], und die maternale Strahlenexposition liegt unter 0,8 mSv. Bei unklarem Befund kann die Ventilationsuntersuchung nachgeholt werden, was dann aber die Strahlenexposition erhöht (Tabelle 8).

Bei der CTPA sollten alle Möglichkeiten der technischen Dosisoptimierung eingesetzt werden (niedrige kVp, mAs -Anpassung an das Körpergewicht, Dosismodulationsprogramme, ultraschnelle Datenakquisition, iterative Rekonstruktion), um insbesondere die Dosis der Mammae zu minimieren [McLintock et al. 2012]. Die Strahlenbelastung für den Fötus selbst ist wie bei der Perfusionsszintigraphie nahezu vernachlässigbar, da er nicht im direkten Scangebiet liegt (Tabelle 8).

Prinzipiell kann mit einer nicht kontrastmittel-gebundenen MR-Angiographie jegliche Strahlenexposition vermieden werden. Das Verfahren ist für diese Fragestellung jedoch an eine hohe lokale Expertise gebunden und methodisch nicht abschließend validiert [Chen et al. 2008], [Kluge et al. 2004], [De Wilde et al. 2005], [Revel et al. 2012].

Die Therapie einer Lungenembolie in der Schwangerschaft sollte initial stationär erfolgen. Bei hämodynamisch stabilem Zustand wird die Antikoagulation analog zur Venenthrombose durchgeführt. Bei hämodynamisch instabilem Zustand und lebensbedrohlicher Situation

kommen eine Thrombolyse oder mechanische Verfahren in Betracht; für die Schwangerschaft liegen hierzu jedoch nur Einzelfallberichte vor. Thrombolytika passieren nicht die Plazenta, erhöhen aber dennoch das Blutungsrisiko für Mutter und Kind und bedürfen daher einer besonders sorgfältigen Nutzen-Risiko-Abwägung [Chan et al. 2014].

Eine in der Schwangerschaft aufgetretene LE bedarf während der gesamten Schwangerschaft sowie darüber hinaus in der postpartalen Phase einer Antikoagulation, mindestens aber für einen Gesamtzeitraum von 3 Monaten.

Vena cava-Filter sind sehr selten erforderlich; wenn überhaupt, sollten passagere Filter eingesetzt werden. Eine Indikation kann die unmittelbar präpartal auftretende schwere LE sein bzw. die Notwendigkeit, eine indizierte hochdosierte Antikoagulation wegen schwerer Blutungskomplikationen [Chan et al. 2014] oder wegen der unmittelbar bevorstehenden Geburt pausieren zu müssen.

## **Inzidentelle / asymptomatische Lungenembolie**

Der „zufällige“ – ohne Vorliegen eines expliziten klinischen Verdachts - computertomographische Nachweis einer Lungenembolie findet sich bei 1-2% aller CT-Thorax-Untersuchungen mit steigender Tendenz. Am häufigsten sind Patienten mit Tumorerkrankung, aber auch jene mit Herzinsuffizienz oder Vorhofflimmern betroffen [Farrell et al. 2010], [Palla et al. 2012], [Sahut et al. 2012].

Für Behandlungsstrategien der inzidentellen Lungenembolie liegt keine ausreichende Evidenz vor. Analog zum Vorgehen bei inzidenteller Venenthrombose wird in den meisten Fällen eine Antikoagulation in therapeutischer Dosis empfohlen. Das gilt vor allem für Patienten mit zentralen und segmentalen Emboli und solchen bei denen von vornherein ein hohes VTE-Risiko angenommen wird, z. B. bei nachgewiesenem Malignom oder bei chronisch entzündlichen bzw. autoimmunologischen Erkrankungen [Kearon et al. 2012]. Speziell bei den Tumorpatienten gilt dann die Empfehlung für niedermolekulares Heparin über 3 Monate.

## **Nachsorge der Lungenembolie**

### **Chronisch-thromboembolische pulmonale Hypertonie (CTEPH)**

**Bei Patienten mit persistierender Dyspnoe nach Lungenembolie sollte eine CTEPH-Diagnostik durchgeführt werden.**

**Ein CTEPH-Screening sollte bei beschwerdefreien Personen mit einer TVT oder LE in der Anamnese nicht durchgeführt werden.**

Bei der chronisch-thromboembolischen pulmonalen Hypertonie (CTEPH) handelt es sich um eine narbige Obstruktion der Lungenarterien, die von komplexen Wandveränderungen der pulmonalen Widerstandsgefäße begleitet wird [Wilkens et al. 2014]. Die CTEPH gilt als eine seltene Langzeitkomplikation nach einer einzigen bzw. nach rezidivierenden Lungenembolien. Die Inzidenz wird aktuell auf 5 Fälle pro 1 Million Personen/Jahr und die Prävalenz auf 3-30 Fälle pro 1 Million Personen/Jahr geschätzt [Kim et al. 2013]. Angesichts dieser geringen Zahlen wird aktuell ein flächendeckendes „CTEPH-Screening“ asymptomatischer Patienten nach abgelaufener LE nicht empfohlen.

Jedoch sollte bei allen Patienten, die nach mindestens 3-monatiger therapeutischer Antikoagulation einer Lungenembolie über persistierende Dyspnoe oder reduzierte Belastbarkeit bzw. im weiteren Krankheitsverlauf über neue, für eine LE typische, Beschwerden klagen, eine CTEPH ausgeschlossen werden.

Als erstes Untersuchungsverfahren ist bei Verdacht auf eine CTEPH ein Echokardiogramm durchzuführen. Bei fehlendem konkretem Hinweis auf eine pulmonale Hypertonie ist ergänzend eine Spiroergometrie als sensitives Verfahren zur Einschätzung einer funktionellen Einschränkung der pulmonalen Perfusion zu erwägen. Bei pathologischem oder suspektem Befund in einer dieser Untersuchungen erfolgt als nächster Schritt die bildgebende nuklearmedizinische Diagnostik mittels Ventilations-Perfusionsszintigraphie und anschließend –bei Nachweis von Perfusionsausfällen– die Bestätigung einer präkapillären pulmonalen Hypertonie mittels Rechtsherzkatheter. Radiologische bildgebende Verfahren und insbesondere eine konventionelle Pulmonalisangiographie sind zur definitiven Bestätigung der CTEPH-Diagnose sowie vor pulmonaler Endarteriektomie zur Beurteilung der Operabilität des Patienten erforderlich [Wilkens et al. 2014]).



## Literaturverzeichnis

1. AbuRahma,A.F., S.E.Perkins, J.T.Wulu, and H.K.Ng, 2001. Iliofemoral deep vein thrombosis: conventional therapy versus lysis and percutaneous transluminal angioplasty and stenting. *Ann. Surg.* **233**: 752-760.
2. Adam,S.S., N.S.Key, and C.S.Greenberg, 2009. D-dimer antigen: current concepts and future prospects. *Blood* **113**: 2878-2887.
3. Agnelli,G., H.R.Bueller, A.Cohen, M.Curto, A.S.Gallus, M.Johnson, U.Masiukiewicz, R.Pak, J.Thompson, G.E.Raskob, and J.I.Weitz, 2013a. Oral apixaban for the treatment of acute venous thromboembolism. *N. Engl. J Med.* **369**: 799-808.
4. Agnelli,G., H.R.Bueller, A.Cohen, M.Curto, A.S.Gallus, M.Johnson, A.Porcari, G.E.Raskob, and J.I.Weitz, 2013b. Apixaban for extended treatment of venous thromboembolism. *N. Engl. J Med.* **368**: 699-708.
5. Aguilar,C. and V.del Villar, 2007. Combined D-dimer and clinical probability are useful for exclusion of recurrent deep venous thrombosis. *Am. J. Hematol.* **82**: 41-44.
6. Akl,E.A., L.Kahale, M.Barba, I.Neumann, N.Labedi, I.Terrenato, F.Sperati, P.Muti, and H.Schunemann, 2014a. Anticoagulation for the long-term treatment of venous thromboembolism in patients with cancer. *Cochrane. Database. Syst. Rev.* **7**: CD006650.
7. Akl,E.A., L.Kahale, I.Neumann, M.Barba, F.Sperati, I.Terrenato, P.Muti, and H.Schunemann, 2014b. Anticoagulation for the initial treatment of venous thromboembolism in patients with cancer. *Cochrane. Database. Syst. Rev.* **6**: CD006649.
8. Akl,E.A., S.Rohilla, M.Barba, F.Sperati, I.Terrenato, P.Muti, F.Bdair, and H.J.Schunemann, 2008. Anticoagulation for the initial treatment of venous thromboembolism in patients with cancer: a systematic review. *Cancer* **113**: 1685-1694.
9. Alkhouli,M. and R.Bashir, 2014. Inferior vena cava filters in the United States: less is more. *Int. J Cardiol* **177**: 742-743.
10. Andras,A., T.A.Sala, and F.Crawford, 2012. Vitamin K antagonists or low-molecular-weight heparin for the long term treatment of symptomatic venous thromboembolism. *Cochrane. Database. Syst. Rev.* **10**: CD002001.
11. Andreoli,J.M., R.J.Lewandowski, R.L.Vogelzang, and R.K.Ryu, 2014. Comparison of complication rates associated with permanent and retrievable inferior vena cava filters: a review of the MAUDE database. *J Vasc. Interv. Radiol.* **25**: 1181-1185.
12. Angel,L.F., V.Tapson, R.E.Galgon, M.I.Restrepo, and J.Kaufman, 2011. Systematic review of the use of retrievable inferior vena cava filters. *J Vasc. Interv. Radiol.* **22**: 1522-1530.
13. Arcasoy,S.M. and A.Vachani, 2003. Local and systemic thrombolytic therapy for acute venous thromboembolism. *Clin. Chest Med.* **24**: 73-91.

14. Arnoldussen,C.W., R.de Graaf, C.H.Wittens, and M.W.de Haan, 2013. Value of magnetic resonance venography and computed tomographic venography in lower extremity chronic venous disease. *Phlebology*. **28 Suppl 1**: 169-175.
15. Aujesky,D., D.S.Obrosky, R.A.Stone, T.E.Auble, A.Perrier, J.Cornuz, P.M.Roy, and M.J.Fine, 2005. Derivation and validation of a prognostic model for pulmonary embolism. *Am. J Respir. Crit Care Med*. **172**: 1041-1046.
16. Baglin,T., J.Douketis, A.Tosetto, M.Marcucci, M.Cushman, P.Kyrle, G.Palareti, D.Poli, R.C.Tait, and A.Iorio, 2010. Does the clinical presentation and extent of venous thrombosis predict likelihood and type of recurrence? A patient-level meta-analysis. *J Thromb Haemost*. **8**: 2436-2442.
17. Baldwin,M.J., H.M.Moore, N.Rudarakanchana, M.Gohel, and A.H.Davies, 2013. Post-thrombotic syndrome: a clinical review. *J Thromb Haemost*. **11**: 795-805.
18. Baldwin,Z.K., A.J.Comerota, and L.B.Schwartz, 2004. Catheter-directed thrombolysis for deep venous thrombosis. *Vasc. Endovascular. Surg*. **38**: 1-9.
19. Barritt,D.W. and S.C.Jordan, 1960. Anticoagulant drugs in the treatment of pulmonary embolism. A controlled trial. *Lancet* **1**: 1309-1312.
20. Bates,S.M., I.A.Greer, S.Middeldorp, D.L.Veenstra, A.M.Prabulos, and P.O.Vandvik, 2012a. VTE, thrombophilia, antithrombotic therapy, and pregnancy: Antithrombotic Therapy and Prevention of Thrombosis, 9th ed: American College of Chest Physicians Evidence-Based Clinical Practice Guidelines. *Chest* **141**: e691S-e736S.
21. Bates,S.M., R.Jaeschke, S.M.Stevens, S.Goodacre, P.S.Wells, M.D.Stevenson, C.Kearon, H.J.Schunemann, M.Crowther, S.G.Pauker, R.Makdissi, and G.H.Guyatt, 2012b. Diagnosis of DVT: Antithrombotic Therapy and Prevention of Thrombosis, 9th ed: American College of Chest Physicians Evidence-Based Clinical Practice Guidelines. *Chest* **141**: e351S-e418S.
22. Bauersachs,R., S.D.Berkowitz, B.Brenner, H.R.Bueller, H.Decousus, A.S.Gallus, A.W.Lensing, F.Misselwitz, M.H.Prins, G.E.Raskob, A.Segers, P.Verhamme, P.Wells, G.Agnelli, H.Bounameaux, A.Cohen, B.L.Davidson, F.Piovella, and S.Schellong, 2010. Oral rivaroxaban for symptomatic venous thromboembolism. *N. Engl. J Med*. **363**: 2499-2510.
23. Becattini,C., G.Agnelli, A.Schenone, S.Eichinger, E.Bucherini, M.Silingardi, M.Bianchi, M.Moia, W.Ageno, M.R.Vandelli, E.Grandone, and P.Prandoni, 2012. Aspirin for preventing the recurrence of venous thromboembolism. *N. Engl. J Med*. **366**: 1959-1967.
24. Bernardi,E., G.Camporese, H.R.Bueller, S.Siragusa, D.Imberti, A.Berchio, A.Ghirarduzzi, F.Verlato, R.Anastasio, C.Prati, A.Piccioli, R.Pesavento, C.Bova, P.Maltempi, N.Zanatta, A.Cogo, R.Cappelli, E.Bucherini, S.Cuppini, F.Noventa, and P.Prandoni, 2008. Serial 2-point ultrasonography plus D-dimer vs whole-leg color-coded Doppler ultrasonography for diagnosing suspected symptomatic deep vein thrombosis: a randomized controlled trial. *JAMA* **300**: 1653-1659.
25. Bertoia,A., M.T.Barrellier, V.Nguyen-Van, L.Berger, and H.C.Le, 2013. Incidence and distribution of 1026 lower limb venous thrombi diagnosed by ultrasonography in 3263 patients with cancer. *J. Mal. Vasc*. **38**: 243-251.

26. Bhutia,S. and P.F.Wong, 2013. Once versus twice daily low molecular weight heparin for the initial treatment of venous thromboembolism. *Cochrane. Database. Syst. Rev.* **7**: CD003074.
27. Biederer,J., M.Beer, W.Hirsch, J.Wild, M.Fabel, M.Puderbach, and E.J.van Beek, 2012a. MRI of the lung (2/3). Why ... when ... how? *Insights. Imaging* **3**: 355-371.
28. Biederer,J., S.Mirsadraee, M.Beer, F.Molinari, C.Hintze, G.Bauman, M.Both, E.J.van Beek, J.Wild, and M.Puderbach, 2012b. MRI of the lung (3/3)-current applications and future perspectives. *Insights. Imaging* **3**: 373-386.
29. Blaettler,W., G.Heller, J.Largiader, H.Savolainen, B.Gloor, and J.Schmidli, 2004. Combined regional thrombolysis and surgical thrombectomy for treatment of iliofemoral vein thrombosis. *J. Vasc. Surg.* **40**: 620-625.
30. Blaettler,W. and S.E.Zimmet, 2008. Compression therapy in venous disease. *Phlebology.* **23**: 203-205.
31. Blaettler,W. and H.E.Gerlach, 2005. Implementation of outpatient treatment of deep-vein thrombosis in private practices in Germany. *Eur. J. Vasc. Endovasc. Surg.* **30**: 319-324.
32. Blevins,S., S.Edwards, and G.Raskob, 2003. Helical computed tomography and magnet resonance imaging: diagnosis of pulmonary embolism in symptomatic patients. *Curr. Opin. Hematol.* **10**: 345-350.
33. Boc,A., N.Vene, M.Stalc, K.Kosmelj, and A.Mavri, 2014. Unprovoked proximal venous thrombosis is associated with an increased risk of asymptomatic pulmonary embolism. *Thromb. Res.* **133**: 1011-1015.
34. Boutitie,F., L.Pinede, S.Schulman, G.Agnelli, G.Raskob, J.Julian, J.Hirsh, and C.Kearon, 2011. Influence of preceding length of anticoagulant treatment and initial presentation of venous thromboembolism on risk of recurrence after stopping treatment: analysis of individual participants' data from seven trials. *BMJ* **342**: d3036.
35. Bova,C., F.Greco, G.Misuraca, O.Serafini, F.Crocco, A.Greco, and A.Noto, 2003. Diagnostic utility of echocardiography in patients with suspected pulmonary embolism. *Am. J. Emerg. Med.* **21**: 180-183.
36. Brandjes,D.P., H.R.Bueller, H.Heijboer, M.V.Huisman, M.de Rijk, H.Jagt, and J.W.ten Cate, 1997. Randomised trial of effect of compression stockings in patients with symptomatic proximal-vein thrombosis. *Lancet* **349**: 759-762.
37. Brighton,T.A., J.W.Eikelboom, K.Mann, R.Mister, A.Gallus, P.Ockelford, H.Gibbs, W.Hague, D.Xavier, R.Diaz, A.Kirby, and J.Simes, 2012. Low-dose aspirin for preventing recurrent venous thromboembolism. *N. Engl. J. Med.* **367**: 1979-1987.
38. British Thoracic Society of Care Committee Pulmonary Embolism Guideline Development Group, 2003. British Thoracic Society guidelines for the management of suspected acute pulmonary embolism. *Thorax* **58**: 470-483.
39. Brouwer,J.L., W.M.Lijfering, M.K.ten Cate, H.C.Kluin-Nelemans, N.J.Veeger, and J.van der Meer, 2009. High long-term absolute risk of recurrent venous thromboembolism in patients with hereditary deficiencies of protein S, protein C or antithrombin. *Thromb. Haemost.* **101**: 93-99.

40. Bueller,H.R., B.L.Davidson, H.Decousus, A.Gallus, M.Gent, F.Piovella, M.H.Prins, G.Raskob, van den Berg-Segers AE, R.Cariou, O.Leeuwenkamp, and A.W.Lensing, 2003. Subcutaneous fondaparinux versus intravenous unfractionated heparin in the initial treatment of pulmonary embolism. *N. Engl. J. Med.* **349**: 1695-1702.
41. Bueller,H.R., H.Decousus, M.A.Grosso, M.Mercuri, S.Middeldorp, M.H.Prins, G.E.Raskob, S.M.Schellong, L.Schwocho, A.Segers, M.Shi, P.Verhamme, and P.Wells, 2013. Edoxaban versus warfarin for the treatment of symptomatic venous thromboembolism. *N. Engl. J. Med.* **369**: 1406-1415.
42. Bueller,H.R., M.H.Prins, A.W.Lensing, H.Decousus, B.F.Jacobson, E.Minar, J.Chlumsky, P.Verhamme, P.Wells, G.Agnelli, A.Cohen, S.D.Berkowitz, H.Bounameaux, B.L.Davidson, F.Misselwitz, A.S.Gallus, G.E.Raskob, S.Schellong, and A.Segers, 2012. Oral rivaroxaban for the treatment of symptomatic pulmonary embolism. *N. Engl. J. Med.* **366**: 1287-1297.
43. Bueller,H.R., A.J.Ten Cate-Hoek, A.W.Hoes, M.A.Joore, K.G.Moons, R.Oudega, M.H.Prins, H.E.Stoffers, D.B.Toll, E.F.van der Velde, and H.C.van Weert, 2009. Safely ruling out deep venous thrombosis in primary care. *Ann. Intern. Med.* **150**: 229-235.
44. Carrier,M., A.Lazo-Langner, S.Shivakumar, V.Tagalakakis, P.L.Gross, N.Blais, C.A.Butts, and M.Crowther, 2015a. Clinical challenges in patients with cancer-associated thrombosis: Canadian expert consensus recommendations. *Curr. Oncol.* **22**: 49-59.
45. Carrier,M., A.Lazo-Langner, S.Shivakumar, V.Tagalakakis, R.Zarychanski, S.Solymoss, N.Routhier, J.Douketis, K.Danovitch, A.Y.Lee, G.G.Le, P.S.Wells, D.J.Corsi, T.Ramsay, D.Coyle, I.Chagnon, Z.Kassam, H.Tao, and M.A.Rodger, 2015b. Screening for Occult Cancer in Unprovoked Venous Thromboembolism. *N. Engl. J. Med.* **373**: 697-704.
46. Carrier,M., G.Le Gal, P.S.Wells, D.Fergusson, T.Ramsay, and M.A.Rodger, 2008. Systematic review: the Trousseau syndrome revisited: should we screen extensively for cancer in patients with venous thromboembolism? *Ann. Intern. Med.* **149**: 323-333.
47. Ceriani,E., C.Combescure, G.G.Le, M.Nendaz, T.Perneger, H.Bounameaux, A.Perrier, and M.Righini, 2010. Clinical prediction rules for pulmonary embolism: a systematic review and meta-analysis. *J. Thromb. Haemost.* **8**: 957-970.
48. Chan,W.S., A.Lee, F.A.Spencer, S.Chunilal, M.Crowther, W.Wu, M.Johnston, M.Rodger, and J.S.Ginsberg, 2010. D-dimer testing in pregnant patients: towards determining the next 'level' in the diagnosis of deep vein thrombosis. *J. Thromb. Haemost.* **8**: 1004-1011.
49. Chan,W.S., A.Lee, F.A.Spencer, M.Crowther, M.Rodger, T.Ramsay, and J.S.Ginsberg, 2009. Predicting deep venous thrombosis in pregnancy: out in "LEFT" field? *Ann. Intern. Med.* **151**: 85-92.
50. Chan,W.S., E.Rey, N.E.Kent, W.S.Chan, N.E.Kent, E.Rey, T.Corbett, M.David, M.J.Douglas, P.S.Gibson, L.Magee, M.Rodger, and R.E.Smith, 2014. Venous thromboembolism and antithrombotic therapy in pregnancy. *J. Obstet. Gynaecol. Can.* **36**: 527-553.

51. Charlton-Ouw,K.M., S.S.Leake, C.N.Sola, H.K.Sandhu, R.Albarado, J.B.Holcomb, C.C.Miller, III, H.J.Safi, and A.Azizzadeh, 2015. Technical and financial feasibility of an inferior vena cava filter retrieval program at a level one trauma center. *Ann. Vasc. Surg.* **29**: 84-89.
52. Chartier,L., J.Bera, M.Delomez, P.Asseman, J.P.Beregi, J.J.Bauchart, H.Warembourg, and C.Thery, 1999. Free-floating thrombi in the right heart: diagnosis, management, and prognostic indexes in 38 consecutive patients. *Circulation* **99**: 2779-2783.
53. Chen,M.M., F.V.Coakley, A.Kaimal, and R.K.Laros, Jr., 2008. Guidelines for computed tomography and magnetic resonance imaging use during pregnancy and lactation. *J. Obstet. Gynecol.* **112**: 333-340.
54. Chinsakchai,K., K.Ten Duis, F.L.Moll, and G.J.de Borst, 2011. Trends in management of phlegmasia cerulea dolens. *Vasc. Endovascular Surg.* **45**: 5-14.
55. Chung,J.W., C.J.Yoon, S.I.Jung, H.C.Kim, W.Lee, Y.I.Kim, H.J.Jae, and J.H.Park, 2004. Acute iliofemoral deep vein thrombosis: evaluation of underlying anatomic abnormalities by spiral CT venography. *J. Vasc. Interv. Radiol.* **15**: 249-256.
56. Cogo,A., A.W.Lensing, M.M.Koopman, F.Piovella, S.Siragusa, P.S.Wells, S.Villalta, H.R.Bueller, A.G.Turpie, and P.Prandoni, 1998. Compression ultrasonography for diagnostic management of patients with clinically suspected deep vein thrombosis: prospective cohort study. *BMJ* **316**: 17-20.
57. Cohen,A.T., G.Agnelli, F.A.Anderson, J.I.Arcelus, D.Bergqvist, J.G.Brecht, I.A.Greer, J.A.Heit, J.L.Hutchinson, A.K.Kakkar, D.Mottier, E.Oger, M.M.Samama, and M.Spannagl, 2007. Venous thromboembolism (VTE) in Europe. The number of VTE events and associated morbidity and mortality. *Thromb. Haemost.* **98**: 756-764.
58. Cohn,D., F.Vansenne, C.de Borgie, and S.Middeldorp, 2009. Thrombophilia testing for prevention of recurrent venous thromboembolism. *Cochrane. Database. Syst. Rev.* CD007069.
59. Comerota,A.J., R.C.Throm, S.D.Mathias, S.Haughton, and M.Mewissen, 2000. Catheter-directed thrombolysis for iliofemoral deep venous thrombosis improves health-related quality of life. *J. Vasc. Surg.* **32**: 130-137.
60. Cosmi,B., 2015. Management of superficial vein thrombosis. *J. Thromb. Haemost.* **13**: 1175-1183.
61. Coutance,G., E.Cauderlier, J.Ehtisham, M.Hamon, and M.Hamon, 2011. The prognostic value of markers of right ventricular dysfunction in pulmonary embolism: a meta-analysis. *Crit Care* **15**: R103.
62. Dalen,J.E., 2008. Should patients with venous thromboembolism be screened for thrombophilia? *Am. J. Med.* **121**: 458-463.
63. Dalen,J.E., J.S.Alpert, and J.Hirsh, 1997. Thrombolytic therapy for pulmonary embolism: is it effective? Is it safe? When is it indicated? *Arch. Intern. Med.* **157**: 2550-2556.
64. De Wilde,J.P., A.W.Rivers, and D.L.Price, 2005. A review of the current use of magnetic resonance imaging in pregnancy and safety implications for the fetus. *Prog. Biophys. Mol. Biol.* **87**: 335-353.

65. Decousus,H., A.Leizorovicz, F.Parent, Y.Page, B.Tardy, P.Girard, S.Laporte, R.Faivre, B.Charbonnier, F.G.Barral, Y.Huet, and G.Simonneau, 1998. A clinical trial of vena caval filters in the prevention of pulmonary embolism in patients with proximal deep-vein thrombosis. Prevention du Risque d'Embolie Pulmonaire par Interruption Cave Study Group. *N. Engl. J. Med.* **338**: 409-415.
66. Decousus,H., P.Prandoni, P.Mismetti, R.M.Bauersachs, Z.Boda, B.Brenner, S.Laporte, L.Matyas, S.Middeldorp, G.Sokurenko, and A.Leizorovicz, 2010. Fondaparinux for the treatment of superficial-vein thrombosis in the legs. *N. Engl. J. Med.* **363**: 1222-1232.
67. Di Nisio,M., I.M.Wichers, and S.Middeldorp, 2007. Treatment for superficial thrombophlebitis of the leg. *Cochrane Database. Syst. Rev.* CD004982.
68. Di Nisio,M., I.M.Wichers, and S.Middeldorp, 2013. Treatment for superficial thrombophlebitis of the leg. *Cochrane. Database. Syst. Rev.* **4**: CD004982.
69. Donadini,M.P., W.Ageno, E.Antonucci, B.Cosmi, M.J.Kovacs, G.G.Le, P.Ockelford, D.Poli, P.Prandoni, M.Rodger, G.Saccullo, S.Siragusa, L.Young, M.Bonzini, M.Caprioli, F.Dentali, A.Iorio, and J.D.Douketis, 2014. Prognostic significance of residual venous obstruction in patients with treated unprovoked deep vein thrombosis: a patient-level meta-analysis. *Thromb Haemost.* **111**: 172-179.
70. Douketis,J., A.Tosetto, M.Marcucci, T.Baglin, B.Cosmi, M.Cushman, P.Kyrle, D.Poli, R.C.Tait, and A.Iorio, 2011. Risk of recurrence after venous thromboembolism in men and women: patient level meta-analysis. *BMJ* **342**: d813.
71. Douketis,J., A.Tosetto, M.Marcucci, T.Baglin, M.Cushman, S.Eichinger, G.Palareti, D.Poli, R.C.Tait, and A.Iorio, 2010. Patient-level meta-analysis: effect of measurement timing, threshold, and patient age on ability of D-dimer testing to assess recurrence risk after unprovoked venous thromboembolism. *Ann. Intern. Med.* **153**: 523-531.
72. Eichinger,S., 2009. Diagnostic issues of VTE in pregnancy. *Thromb. Res.* **123 Suppl 2**: S38-S40.
73. Eid-Lidt,G., J.Gaspar, J.Sandoval, F.D.de los Santos, T.Pulido, P.H.Gonzalez, and C.Martinez-Sanchez, 2008. Combined clot fragmentation and aspiration in patients with acute pulmonary embolism. *Chest* **134**: 54-60.
74. Eklof,B., B.Arvidsson, R.L.Kistner, and E.M.Masuda, 2000. Indications for surgical treatment of iliofemoral vein thrombosis. *Hematol. Oncol. Clin. North Am.* **14**: 471-482.
75. El,T.L., G.Holtz, C.Schurer-Maly, and H.H.Abholz, 2012. Accuracy in diagnosing deep and pelvic vein thrombosis in primary care: an analysis of 395 cases seen by 58 primary care physicians. *Dtsch. Ärztebl. Int.* **109**: 761-766.
76. Elsharawy,M. and E.Elzayat, 2002. Early results of thrombolysis vs anticoagulation in iliofemoral venous thrombosis. A randomised clinical trial. *Eur. J. Vasc. Endovasc. Surg.* **24**: 209-214.
77. Enden,T., Y.Haig, N.E.Klow, C.E.Slagsvold, L.Sandvik, W.Ghanima, G.Hafsahl, P.A.Holme, L.O.Holmen, A.M.Njaastad, G.Sandbaek, and P.M.Sandset, 2012. Long-term outcome after additional catheter-directed thrombolysis versus standard treatment for acute iliofemoral deep vein thrombosis (the CaVenT study): a randomised controlled trial. *Lancet* **379**: 31-38.

78. Engelberger,R.P. and N.Kucher, 2011. Catheter-based reperfusion treatment of pulmonary embolism. *Circulation* **124**: 2139-2144.
79. Engelberger,R.P. and N.Kucher, 2012. Management of deep vein thrombosis of the upper extremity. *Circulation* **126**: 768-773.
80. Engelberger,R.P. and N.Kucher, 2014. Ultrasound-assisted thrombolysis for acute pulmonary embolism: a systematic review. *Eur. Heart J.* **35**: 758-764.
81. Erdoes,L.S., J.B.Ezell, S.I.Myers, M.B.Hogan, C.J.LeSar, and L.R.Sprouse, 2011. Pharmacomechanical thrombolysis for phlegmasia cerulea dolens. *Am. Surg.* **77**: 1606-1612.
82. Erkens,P.M. and M.H.Prins, 2010. Fixed dose subcutaneous low molecular weight heparins versus adjusted dose unfractionated heparin for venous thromboembolism. *Cochrane. Database. Syst. Rev.* CD001100.
83. Esmon,C.T., 2009. Basic mechanisms and pathogenesis of venous thrombosis. *Blood Rev.* **23**: 225-229.
84. Farrell,C., M.Jones, F.Girvin, G.Ritchie, and J.T.Murchison, 2010. Unsuspected pulmonary embolism identified using multidetector computed tomography in hospital outpatients. *Clin. Radiol.* **65**: 1-5.
85. Fattorini,A., L.Crippa, D.S.Vigano', E.Pattarini, and A.D'Angelo, 2002. Risk of deep vein thrombosis recurrence: high negative predictive value of D-dimer performed during oral anticoagulation. *Thromb. Haemost.* **88**: 162-163.
86. Ferrari,E., M.Benhamou, F.Berthier, and M.Baudouy, 2005. Mobile thrombi of the right heart in pulmonary embolism: delayed disappearance after thrombolytic treatment. *Chest* **127**: 1051-1053.
87. Fremont,B., G.Pacouret, D.Jacobi, R.Puglisi, B.Charbonnier, and L.A.de, 2008. Prognostic value of echocardiographic right/left ventricular end-diastolic diameter ratio in patients with acute pulmonary embolism: results from a monocenter registry of 1,416 patients. *Chest* **133**: 358-362.
88. Galanaud,J.P., J.L.Bosson, and I.Quere, 2011. Risk factors and early outcomes of patients with symptomatic distal vs. proximal deep-vein thrombosis. *Curr. Opin. Pulm. Med.* **17**: 387-391.
89. Galanaud,J.P., S.Quenet, K.Rivron-Guillot, I.Quere, J.F.Sanchez Munoz-Torrero, C.Tolosa, and M.Monreal, 2009. Comparison of the clinical history of symptomatic isolated distal deep-vein thrombosis vs. proximal deep vein thrombosis in 11 086 patients. *J. Thromb. Haemost.* **7**: 2028-2034.
90. Galanaud,J.P., M.A.Sevestre, C.Genty, S.R.Kahn, G.Pernod, C.Rolland, A.Diard, S.Dupas, C.Jurus, J.M.Diamand, I.Quere, and J.L.Bosson, 2014. Incidence and predictors of venous thromboembolism recurrence after a first isolated distal deep vein thrombosis. *J. Thromb. Haemost.* **12**: 436-443.
91. Galanaud,J.P., M.A.Sevestre, C.Genty, J.P.Laroche, V.Zizka, I.Quere, and J.L.Bosson, 2010. Comparison of the clinical history of symptomatic isolated muscular calf vein thrombosis versus deep calf vein thrombosis. *J. Vasc. Surg.* **52**: 932-8, 938.

92. Garcia,P., W.Ruiz, and M.C.Loza, 2013. Warfarin initiation nomograms for venous thromboembolism. *Cochrane. Database. Syst. Rev.* **7**: CD007699.
93. Gary,T., 2014. Cancer related venous thromboembolism - prophylaxis and therapy. *Vasa* **43**: 245-251.
94. Gary,T., K.Steidl, K.Belaj, F.Hafner, H.Froehlich, H.Deutschmann, E.Pilger, and M.Brodmann, 2014. Unusual deep vein thrombosis sites: magnetic resonance venography in patients with negative compression ultrasound and symptomatic pulmonary embolism. *Phlebology.* **29**: 25-29.
95. Geersing,G.J., K.J.Janssen, R.Oudega, L.Bax, A.W.Hoes, J.B.Reitsma, and K.G.Moons, 2009. Excluding venous thromboembolism using point of care D-dimer tests in outpatients: a diagnostic meta-analysis. *BMJ* **339**: b2990.
96. Gerlach, H. E. and Blaettler, W. 2002. Kontrollierte Einführung der ambulanten Behandlung der akuten tiefen Beinvenenthrombose: Machbarkeitsstudie an 827 Patienten. *Phlebologie* **31**, 77-84.
97. Ghaye,B., D.Szapiro, I.Mastora, V.Delannoy, A.Duhamel, J.Remy, and M.Remy-Jardin, 2001. Peripheral pulmonary arteries: how far in the lung does multi-detector row spiral CT allow analysis? *Radiology* **219**: 629-636.
98. Gibson,N.S., S.M.Schellong, D.Y.El Kheir, J.Beyer, A.S.Gallus, S.Mc Rae, R.E.Schutgens, F.Piovella, V.E.Gerdes, and H.R.Bueller, 2009. Safety and sensitivity of two ultrasound strategies in patients with clinically suspected deep venous thrombosis; a prospective management study. *J. Thromb. Haemost.* **7**, 2035-2041
99. Gibson,N.S., M.Sohne, M.J.Kruij, L.W.Tick, V.E.Gerdes, P.M.Bossuyt, P.S.Wells, and H.R.Bueller, 2008. Further validation and simplification of the Wells clinical decision rule in pulmonary embolism. *Thromb. (sog. „16-Zeiler“; Haemost.* **99**: 229-234.
100. Gibson,P.S. and R.Powrie, 2009. Anticoagulants and pregnancy: when are they safe? *Cleve. Clin. J. Med.* **76**: 113-127.
101. Goldhaber,S.Z., L.Visani, and R.M.De, 1999. Acute pulmonary embolism: clinical outcomes in the International Cooperative Pulmonary Embolism Registry (ICOPER). *Lancet* **353**: 1386-1389.
102. Goodacre,S., F.Sampson, M.Stevenson, A.Wailoo, A.Sutton, S.Thomas, T.Locker, and A.Ryan, 2006. Measurement of the clinical and cost-effectiveness of non-invasive diagnostic testing strategies for deep vein thrombosis. *Health Technol. Assess.* **10**: 1-iv.
103. Goodacre,S., F.Sampson, S.Thomas, E.van Beek, and A.Sutton, 2005a. Systematic review and meta-analysis of the diagnostic accuracy of ultrasonography for deep vein thrombosis. *BMC. Med. Imaging* **5**: 6.
104. Goodacre,S., F.C.Sampson, A.J.Sutton, S.Mason, and F.Morris, 2005b. Variation in the diagnostic performance of D-dimer for suspected deep vein thrombosis. *QJM.* **98**: 513-527.
105. Goodacre,S., A.J.Sutton, and F.C.Sampson, 2005c. Meta-analysis: The value of clinical assessment in the diagnosis of deep venous thrombosis. *Ann. Intern. Med.* **143**: 129-139.



106. Goodman,L.R., H.D.Sostman, P.D.Stein, and P.K.Woodard, 2009. CT venography: a necessary adjunct to CT pulmonary angiography or a waste of time, money, and radiation? *Radiology* **250**: 327-330.
107. Görg,C., R.Kring, and T.Bert, 2006. Transcutaneous contrast-enhanced sonography of peripheral lung lesions. (sog. „16-Zeiler“; *Am. J Roentgenol.* **187**: W420-W429.
108. Graham,N., H.Rashiq, and B.J.Hunt, 2014. Testing for thrombophilia: clinical update. *Br. J Gen. Pract.* **64**: e120-e122.
109. Grifoni,S., I.Olivotto, P.Cecchini, F.Pieralli, A.Camaiti, G.Santoro, A.Conti, G.Agnelli, and G.Berni, 2000. Short-term clinical outcome of patients with acute pulmonary embolism, normal blood pressure, and echocardiographic right ventricular dysfunction. *Circulation* **101**: 2817-2822.
110. Grommes,J., R.Strijkers, A.Greiner, A.H.Mahnken, and C.H.Wittens, 2011. Safety and feasibility of ultrasound-accelerated catheter-directed thrombolysis in deep vein thrombosis. *Eur. J. Vasc. Endovasc. Surg.* **41**: 526-532.
111. Grouzi,E., E.Kyriakou, I.Panagou, and I.Spiliotopoulou, 2010. Fondaparinux for the Treatment of Acute Heparin-Induced Thrombocytopenia: A Single-Center Experience. *Clin. Appl. Thromb. Hemost.* **16**: 663-667
112. Gutte,H., J.Mortensen, C.V.Jensen, R.P.von der, C.L.Petersen, U.S.Kristoffersen, and A.Kjaer, 2010. Comparison of V/Q SPECT and planar V/Q lung scintigraphy in diagnosing acute pulmonary embolism. *Nucl. Med. Commun.* **31**: 82-86.
113. Hach,W. and V.Hach-Wunderle, 1997. *Phlebography and sonography of the veins*, Springer, Berlin-Heidelberg-New York.
114. Hach,W. and V.Hach-Wunderle, 2002. Die phlebographische Untersuchung der Soleus- und Gastrocnemiusvenen. *Gefäßchirurgie* **7**: 31-38.
115. Hach,W., V.Hach-Wunderle, and F.Praeve, 2003. Wie lassen sich die Phlebogramme verbessern? *Gefäßchirurgie* **8**: 55-62.
116. Hach,W., A.Mumme, and V.Hach-Wunderle, 2012. *VenenChirurgie: Operative, interventionelle und konservative Aspekte*, Schattauer.
117. Hach-Wunderle, V., Bauersachs, R., Gerlach, H. E., Eberle, S., Schellong, S., Riess, H., Carnarius, H., and Rabe, E. 2013. Post-thrombotic syndrome 3 years after deep venous thrombosis in the Thrombosis and Pulmonary Embolism in Out-Patients (TULIPA) PLUS Registry. *J. Vasc. Surg.: Venous and Lymph. Dis.* **1**: 5-12.
118. Hajduk,B., W.Z.Tomkowski, G.Malek, and B.L.Davidson, 2009. Vena cava filter occlusion and venous thromboembolism risk in persistently anticoagulated patients: A prospective, observational cohort study. *Chest* **137**: 877-882.
119. Hargett,C.W. and V.F.Tapson, 2008. Clinical probability and D-dimer testing: how should we use them in clinical practice? *Semin. Respir. Crit Care Med.* **29**: 15-24.
120. Haut,E.R., L.J.Garcia, H.M.Shihab, D.J.Brotman, K.A.Stevens, R.Sharma, Y.Chelladurai, T.O.Akande, K.M.Shermock, S.Kebede, J.B.Segal, and S.Singh, 2014. The effectiveness of prophylactic inferior vena cava filters in trauma patients: a systematic review and meta-analysis. *JAMA Surg.* **149**: 194-202.

121. Health Quality Ontario, 2009. Point-of-Care International Normalized Ratio (INR) Monitoring Devices for Patients on Long-term Oral Anticoagulation Therapy: An Evidence-Based Analysis. *Ont. Health Technol. Assess. Ser.* **9**: 1-114.
122. Horlocker, T.T., D.J.Wedel, J.C.Rowlingson, F.K.Enneking, S.L.Kopp, H.T.Benzon, D.L.Brown, J.A.Heit, M.F.Mulroy, R.W.Rosenquist, M.Tryba, and C.S.Yuan, 2010. Regional anesthesia in the patient receiving antithrombotic or thrombolytic therapy: American Society of Regional Anesthesia and Pain Medicine Evidence-Based Guidelines (Third Edition). *Reg. Anesth. Pain Med.* **35**: 64-101.
123. Horner, D., K.Hogg, R.Body, M.J.Nash, and K.Mackway-Jones, 2012. The Anticoagulation of Calf Thrombosis (ACT) project: study protocol for a randomized controlled trial. *Trials* **13**: 31.
124. Hull, R., J.Hirsh, D.L.Sackett, D.W.Taylor, C.Carter, A.G.Turpie, P.Powers, and M.Gent, 1981. Clinical validity of a negative venogram in patients with clinically suspected venous thrombosis. *Circulation* **64**: 622-625.
125. Hull, R.D., G.F.Pineo, R.F.Brant, A.F.Mah, N.Burke, R.Dear, T.Wong, R.Cook, S.Solymoss, M.C.Poon, and G.Raskob, 2006. Long-term low-molecular-weight heparin versus usual care in proximal-vein thrombosis patients with cancer. *Am. J. Med.* **119**: 1062-1072.
126. Hunsaker, A.R., K.H.Zou, A.C.Poh, B.Trotman-Dickenson, F.L.Jacobson, R.R.Gill, and S.Z.Goldhaber, 2008. Routine pelvic and lower extremity CT venography in patients undergoing pulmonary CT angiography. *Am. J. Roentgenol.* **190**: 322-326.
127. Hutten, B.A., M.H.Prins, M.Gent, J.Ginsberg, J.G.Tijssen, and H.R.Bueller, 2000. Incidence of recurrent thromboembolic and bleeding complications among patients with venous thromboembolism in relation to both malignancy and achieved international normalized ratio: a retrospective analysis. *J. Clin. Oncol.* **18**: 3078-3083.
128. Ihaddadene, R., G.G.Le, A.Delluc, and M.Carrier, 2014. Dose escalation of low molecular weight heparin in patients with recurrent cancer-associated thrombosis. *Thromb. Res.* **134**: 93-95.
129. Jalaie, H., C.Arnoldussen, M.Barbati, R.Kurstjens, G.R.de, J.Grommes, A.Greiner, W.M.de, and C.Wittens, 2014. What predicts outcome after recanalization of chronic venous obstruction: hemodynamic factors, stent geometry, patient selection, anticoagulation or other factors? *Phlebology.* **29**: 97-103.
130. Jimenez, D., D.Aujesky, L.Moores, V.Gomez, J.L.Lobo, F.Uresandi, R.Otero, M.Monreal, A.Muriel, and R.D.Yusen, 2010. Simplification of the pulmonary embolism severity index for prognostication in patients with acute symptomatic pulmonary embolism. *Arch. Intern. Med.* **170**: 1383-1389.
131. Johnson, S.A., S.M.Stevens, S.C.Woller, E.Lake, M.Donadini, J.Cheng, J.Labarere, and J.D.Douketis, 2010. Risk of deep vein thrombosis following a single negative whole-leg compression ultrasound: a systematic review and meta-analysis. *JAMA* **303**: 438-445.
132. Kahn, S.R., S.Shapiro, P.S.Wells, M.A.Rodger, M.J.Kovacs, D.R.Anderson, V.Tagalakis, A.H.Houweling, T.Ducruet, C.Holcroft, M.Johri, S.Solymoss, M.J.Miron, E.Yeo, R.Smith, S.Schulman, J.Kassis, C.Kearon, I.Chagnon, T.Wong, C.Demers, R.Hanmiah, S.Kaatz, R.Selby, S.Rathbun, S.Desmarais, L.Opatrny, T.L.Ortel, and J.S.Ginsberg, 2014. Compression stockings to prevent post-thrombotic syndrome: a randomised placebo-controlled trial. *Lancet* **383**: 880-888.

133. Kahn,S.R., I.Shrier, J.A.Julian, T.Ducruet, L.Arsenault, M.J.Miron, A.Roussin, S.Desmarais, F.Joyal, J.Kassis, S.Solymoss, L.Desjardins, D.L.Lamping, M.Johri, and J.S.Ginsberg, 2008a. Determinants and time course of the postthrombotic syndrome after acute deep venous thrombosis. *Ann. Intern. Med.* **149**: 698-707.
134. Kahn,S.R., I.Shrier, and C.Kearon, 2008b. Physical activity in patients with deep venous thrombosis: a systematic review. *Thromb. Res.* **122**: 763-773.
135. Kalva,S.P., J.P.Jagannathan, P.F.Hahn, and S.T.Wicky, 2008. Venous thromboembolism: indirect CT venography during CT pulmonary angiography--should the pelvis be imaged? *Radiology* **246**: 605-611.
136. Kanne,J.P. and T.A.Lalani, 2004. Role of computed tomography and magnetic resonance imaging for deep venous thrombosis and pulmonary embolism. *Circulation* **109**: I15-I21.
137. Kasper,W., S.Konstantinides, A.Geibel, M.Olschewski, F.Heinrich, K.D.Grosser, K.Rauber, S.Iversen, M.Redecker, and J.Kienast, 1997a. Management strategies and determinants of outcome in acute major pulmonary embolism: results of a multicenter registry. *J. Am. Coll. Cardiol* **30**: 1165-1171.
138. Kasper,W., S.Konstantinides, A.Geibel, N.Tiede, T.Krause, and H.Just, 1997b. Prognostic significance of right ventricular afterload stress detected by echocardiography in patients with clinically suspected pulmonary embolism. *Heart* **77**: 346-349.
139. Kearon,C., 2012. Influence of hereditary or acquired thrombophilias on the treatment of venous thromboembolism. *Curr. Opin. Hematol.* **19**: 363-370.
140. Kearon,C. and E.A.Akl, 2014. Duration of anticoagulant therapy for deep vein thrombosis and pulmonary embolism. *Blood* **123**: 1794-1801.
141. Kearon,C., E.A.Akl, A.J.Comerota, P.Prandoni, H.Bounameaux, S.Z.Goldhaber, M.E.Nelson, P.S.Wells, M.K.Gould, F.Dentali, M.Crowther, and S.R.Kahn, 2012. Antithrombotic therapy for VTE disease: Antithrombotic Therapy and Prevention of Thrombosis, 9th ed: American College of Chest Physicians Evidence-Based Clinical Practice Guidelines. *Chest* **141**: e419S-e494S.
142. Kearon,C., J.S.Ginsberg, M.J.Kovacs, D.R.Anderson, P.Wells, J.A.Julian, B.MacKinnon, J.I.Weitz, M.A.Crowther, S.Dolan, A.G.Turpie, W.Geerts, S.Solymoss, N.P.van, C.Demers, S.R.Kahn, J.Kassis, M.Rodger, J.Hambleton, and M.Gent, 2003. Comparison of low-intensity warfarin therapy with conventional-intensity warfarin therapy for long-term prevention of recurrent venous thromboembolism. *N. Engl. J. Med.* **349**: 631-639.
143. Kearon,C., S.R.Kahn, G.Agnelli, S.Goldhaber, G.E.Raskob, and A.J.Comerota, 2008. Antithrombotic therapy for venous thromboembolic disease: American College of Chest Physicians Evidence-Based Clinical Practice Guidelines (8th Edition). *Chest* **133**: 454S-545S.
144. Kearon,C., F.A.Spencer, D.O'Keeffe, S.Parpia, S.Schulman, T.Baglin, S.M.Stevens, S.Kaatz, K.A.Bauer, J.D.Douketis, S.R.Lentz, C.M.Kessler, S.Moll, J.M.Connors, J.S.Ginsberg, L.Spadafora, and J.A.Julian, 2015. D-dimer testing to select patients with a first unprovoked venous thromboembolism who can stop anticoagulant therapy: a cohort study. *Ann. Intern. Med.* **162**: 27-34.

145. Keeling,D.M., I.J.Mackie, A.Moody, and H.G.Watson, 2004. The diagnosis of deep vein thrombosis in symptomatic outpatients and the potential for clinical assessment and D-dimer assays to reduce the need for diagnostic imaging. *Br. J. Haematol.* **124**: 15-25.
146. Kim,N.H., M.Delcroix, D.P.Jenkins, R.Channick, P.Dartevelle, P.Jansa, I.Lang, M.M.Madani, H.Ogino, V.Pengo, and E.Mayer, 2013. Chronic thromboembolic pulmonary hypertension. *J. Am. Coll. Cardiol* **62**: D92-D99.
147. Klok,F.A., I.C.Mos, M.Nijkeuter, M.Righini, A.Perrier, G.G.Le, and M.V.Huisman, 2008. Simplification of the revised Geneva score for assessing clinical probability of pulmonary embolism. *Arch. Intern. Med.* **168**: 2131-2136.
148. Kluge,A., C.Muller, J.Hansel, T.Gerriets, and G.Bachmann, 2004. Real-time MR with TrueFISP for the detection of acute pulmonary embolism: initial clinical experience. *Eur. Radiol.* **14**: 709-718.
149. Konstantinides,S., 2008. Clinical practice. Acute pulmonary embolism. *N. Engl. J. Med.* **359**: 2804-2813.
150. Konstantinides,S., N.Tiede, A.Geibel, M.Olschewski, H.Just, and W.Kasper, 1998. Comparison of alteplase versus heparin for resolution of major pulmonary embolism. *Am. J. Cardiol* **82**: 966-970.
151. Konstantinides,S.V., A.Torbicki, G.Agnelli, N.Danchin, D.Fitzmaurice, N.Galie, J.S.Gibbs, M.V.Huisman, M.Humbert, N.Kucher, I.Lang, M.Lankeit, J.Lekakis, C.Maack, E.Mayer, N.Meneveau, A.Perrier, P.Pruszczyk, L.H.Rasmussen, T.H.Schindler, P.Svitil, N.A.Vonk, J.L.Zamorano, and M.Zompatori, 2014. 2014 ESC guidelines on the diagnosis and management of acute pulmonary embolism. *Eur. Heart J.* **35**: 3033-3069k.
152. Kruip,M.J., M.G.Leclercq, C.van der Heul, M.H.Prins, and H.R.Bueller, 2003. Diagnostic strategies for excluding pulmonary embolism in clinical outcome studies. A systematic review. *Ann. Intern. Med.* **138**: 941-951.
153. Kucher,N., P.Boekstegers, O.J.Muller, C.Kupatt, J.Beyer-Westendorf, T.Heitzer, U.Tebbe, J.Horstkotte, R.Muller, E.Blessing, M.Greif, P.Lange, R.T.Hoffmann, S.Werth, A.Barmeyer, D.Hartel, H.Grunwald, K.Empen, and I.Baumgartner, 2014. Randomized, controlled trial of ultrasound-assisted catheter-directed thrombolysis for acute intermediate-risk pulmonary embolism. *Circulation* **129**: 479-486.
154. Kuo,W.T., 2013. Optimizing catheter-directed thrombolysis for acute deep vein thrombosis: validating the open vein hypothesis. *J. Vasc. Interv. Radiol.* **24**: 24-26.
155. Kuo,W.T., M.K.Gould, J.D.Louie, J.K.Rosenberg, D.Y.Sze, and L.V.Hofmann, 2009. Catheter-directed therapy for the treatment of massive pulmonary embolism: systematic review and meta-analysis of modern techniques. *J. Vasc. Interv. Radiol.* **20**: 1431-1440.
156. Kurzyna,M., A.Torbicki, P.Pruszczyk, B.Burakowska, A.Fijalkowska, J.Kober, K.Oniszh, P.Kuca, W.Tomkowski, J.Burakowski, and L.Wawrzynska, 2002. Disturbed right ventricular ejection pattern as a new Doppler echocardiographic sign of acute pulmonary embolism. *Am. J. Cardiol.* **90**: 507-511.
157. Kyrle,P.A., 2014. Venous thrombosis: who should be screened for thrombophilia in 2014? *Pol. Arch. Med. Wewn.* **124**: 65-69.

158. Lankeit,M. and S.Konstantinides, 2010. Thrombolysis for pulmonary embolism: Past, present and future. *Thromb. Haemost.* **103**: 877-883.
159. Laohapensang,K., S.Hanpipat, S.Aworn, and S.Orrapin, 2013. Surgical venous thrombectomy for phlegmasia cerulea dolens and venous gangrene of the lower extremities. *J. Med. Assoc. Thai.* **96**: 1463-1469.
160. Laporte,S., P.Mismetti, H.Decousus, F.Uresandi, R.Otero, J.L.Lobo, and M.Monreal, 2008. Clinical predictors for fatal pulmonary embolism in 15,520 patients with venous thromboembolism: findings from the Registro Informatizado de la Enfermedad TromboEmbolica venosa (RIETE) Registry. *Circulation* **117**: 1711-1716.
161. Largiader,J., W.Blaettler, and B.Gloor, 2002. Therapeutic concept for acute leg and pelvic venous thrombosis. *Acta Chir. Belg.* **102**: 356-361.
162. Larsen,T.B., P.B.Nielsen, F.Skjoth, L.H.Rasmussen, and G.Y.Lip, 2014. Non-vitamin K antagonist oral anticoagulants and the treatment of venous thromboembolism in cancer patients: a semi systematic review and meta-analysis of safety and efficacy outcomes. *PLoS. One.* **9**: e114445.
163. Le Gal,G., M.Carrier, M.J.Kovacs, M.T.Betancourt, S.R.Kahn, P.S.Wells, D.A.Anderson, I.Chagnon, S.Solymoss, M.Crowther, M.Righini, A.Delluc, R.H.White, L.Vickars, and M.Rodger, 2011. Residual vein obstruction as a predictor for recurrent thromboembolic events after a first unprovoked episode: data from the REVERSE cohort study. *J. Thromb. Haemost.* **9**: 1126-1132.
164. Le Gal,G., G.Kercret, Y.K.Ben, L.Bressollette, H.Robert-Ebadi, L.Riberdy, P.Louis, A.Delluc, M.L.Labalette, M.Baba-Ahmed, H.Bounameaux, D.Mottier, and M.Righini, 2012. Diagnostic value of single complete compression ultrasonography in pregnant and postpartum women with suspected deep vein thrombosis: prospective study. *BMJ* **344**: e2635.
165. Le Gal,G., M.J.Kovacs, M.Carrier, K.Do, S.R.Kahn, P.S.Wells, D.A.Anderson, I.Chagnon, S.Solymoss, M.Crowther, M.Righini, A.Perrier, R.H.White, L.Vickars, and M.Rodger, 2009. Validation of a diagnostic approach to exclude recurrent venous thromboembolism. *J. Thromb. Haemost.* **7**: 752-759.
166. Le Gal,G., M.Righini, P.M.Roy, O.Sanchez, D.Aujesky, H.Bounameaux, and A.Perrier, 2006a. Prediction of pulmonary embolism in the emergency department: the revised Geneva score. *Ann. Intern. Med.* **144**: 165-171.
167. Le Gal,G., M.Righini, P.M.Roy, O.Sanchez, D.Aujesky, H.Bounameaux, and A.Perrier, 2006b. Prediction of pulmonary embolism in the emergency department: the revised Geneva score. *Ann. Intern. Med.* **144**: 165-171.
168. Le Gal,G., H.Robert-Ebadi, M.Carrier, C.Kearon, H.Bounameaux, and M.Righini, 2015. Is it useful to also image the asymptomatic leg in patients with suspected deep vein thrombosis? *J. Thromb. Haemost.* **13**: 563-566.
169. Le Roux,P.Y., P.Robin, A.Delluc, R.Abgral, A.Le Duc-Pennec, E.Nowak, F.Couturaud, G.G.Le, and P.Y.Salaun, 2013. V/Q SPECT interpretation for pulmonary embolism diagnosis: which criteria to use? *J. Nucl. Med.* **54**: 1077-1081.
170. Lee,A.Y., 2005. Management of thrombosis in cancer: primary prevention and secondary prophylaxis. *Br. J. Haematol.* **128**: 291-302.

171. Lee, A. Y., M. N. Levine, R. I. Baker, C. Bowden, A. K. Kakkar, M. Prins, F. R. Rickles, J. A. Julian, S. Haley, M. J. Kovacs, and M. Gent, 2003. Low-molecular-weight heparin versus a coumarin for the prevention of recurrent venous thromboembolism in patients with cancer. *N. Engl. J. Med.* **349**: 146-153.
172. Lee, A. Y. Y., Kamphuisen, P. W., Meyer, G., Bauersachs, R., Janas, M. S., Järner, M. F., Khorana, A. A., and CATCH Investigators. 2014. A Randomized Trial of Long-Term Tinzaparin, a Low Molecular Weight Heparin (LMWH), Versus Warfarin for Treatment of Acute Venous Thromboembolism (VTE) in Cancer Patients - the CATCH Study. *Blood* **124**
173. Lijfering, W. M., J. L. Brouwer, N. J. Veeger, I. Bank, M. Coppens, S. Middeldorp, K. Hamulyak, M. H. Prins, H. R. Bueller, and J. van der Meer, 2009. Selective testing for thrombophilia in patients with first venous thrombosis: results from a retrospective family cohort study on absolute thrombotic risk for currently known thrombophilic defects in 2479 relatives. *Blood* **113**: 5314-5322.
174. Lin, B. W., D. H. Schreiber, G. Liu, B. Briese, B. Hiestand, D. Slattery, J. A. Kline, S. Z. Goldhaber, and C. V. Pollack, Jr., 2012. Therapy and outcomes in massive pulmonary embolism from the Emergency Medicine Pulmonary Embolism in the Real World Registry. *Am. J. Emerg. Med.* **30**: 1774-1781.
175. Linkins, L. A., R. Stretton, L. Probyn, and C. Kearon, 2006. Interobserver agreement on ultrasound measurements of residual vein diameter, thrombus echogenicity and Doppler venous flow in patients with previous venous thrombosis. *Thromb Res* **117**: 241-247.
176. Litzendorf, M. E. and B. Satiani, 2011. Superficial venous thrombosis: disease progression and evolving treatment approaches. *Vasc. Health Risk Manag.* **7**: 569-575.
177. Liu, Z., X. Tao, Y. Chen, Z. Fan, and Y. Li, 2015. Bed Rest versus Early Ambulation with Standard Anticoagulation in The Management of Deep Vein Thrombosis: A Meta-Analysis. *PLoS. One.* **10**: e0121388.
178. Lualdi, J. C. and S. Z. Goldhaber, 1995. Right ventricular dysfunction after acute pulmonary embolism: pathophysiologic factors, detection, and therapeutic implications. *Am. Heart J.* **130**: 1276-1282.
179. Lucassen, W., G. J. Geersing, P. M. Erkens, J. B. Reitsma, K. G. Moons, H. Bueller, and H. C. van Weert, 2011. Clinical decision rules for excluding pulmonary embolism: a meta-analysis. *Ann. Intern. Med.* **155**: 448-460.
180. Marik, P. E. and L. A. Plante, 2008. Venous thromboembolic disease and pregnancy. *N. Engl. J. Med.* **359**: 2025-2033.
181. Marti, C., G. John, S. Konstantinides, C. Combescure, O. Sanchez, M. Lankeit, G. Meyer, and A. Perrier, 2015. Systemic thrombolytic therapy for acute pulmonary embolism: a systematic review and meta-analysis. *Eur. Heart J.* **36**: 605-614.
182. Masselli, G., R. Brunelli, E. Casciani, E. Poletti, L. Bertini, F. Laghi, M. Anceschi, and G. Gualdi, 2011. Acute abdominal and pelvic pain in pregnancy: MR imaging as a valuable adjunct to ultrasound? *Abdom. Imaging* **36**: 596-603.
183. Mastora, I., M. Remy-Jardin, P. Masson, E. Galland, V. Delannoy, J. J. Bauchart, and J. Remy, 2003. Severity of acute pulmonary embolism: evaluation of a new spiral CT angiographic score in correlation with echocardiographic data. *Eur. Radiol.* **13**: 29-35.

184. Mathis,G., 2006. Ultrasound in pulmonary embolism: killing three birds with one stone. *Pneumologie* **60**: 600-606.
185. Mathis,G., W.Blank, A.Reissig, P.Lechleitner, J.Reuss, A.Schuler, and S.Beckh, 2005. Thoracic ultrasound for diagnosing pulmonary embolism: a prospective multicenter study of 352 patients. *Chest* **128**: 1531-1538.
186. Mathis,G. and K.Dirschmid, 1993. Pulmonary infarction: sonographic appearance with pathologic correlation. *Eur. J. Radiol.* **17**: 170-174.
187. McLintock,C., T.Brighton, S.Chunilal, G.Dekker, N.McDonnell, S.McRae, P.Muller, H.Tran, B.N.Walters, and L.Young, 2012. Recommendations for the diagnosis and treatment of deep venous thrombosis and pulmonary embolism in pregnancy and the postpartum period. *Aust. N. Z. J. Obstet. Gynaecol.* **52**: 14-22.
188. Mearns,E.S., C.I.Coleman, D.Patel, W.J.Saulsberry, A.Corman, D.Li, A.V.Hernandez, and C.G.Kohn, 2015. Index clinical manifestation of venous thromboembolism predicts early recurrence type and frequency: a meta-analysis of randomized controlled trials. *J. Thromb. Haemost* **13**: 1043-1052.
189. Meinel,F.G., J.W.Nance, Jr., U.J.Schoepf, V.S.Hoffmann, K.M.Thierfelder, P.Costello, S.Z.Goldhaber, and F.Bamberg, 2015. Predictive Value of Computed Tomography in Acute Pulmonary Embolism: Systematic Review and Meta-analysis. *Am. J. Med.* **128**: 747-759.
190. Mewissen,M.W., G.R.Seabrook, M.H.Meissner, J.Cynamon, N.Labropoulos, and S.H.Haughton, 1999. Catheter-directed thrombolysis for lower extremity deep venous thrombosis: report of a national multicenter registry. *Radiology* **211**: 39-49.
191. Meyer,G., Z.Marjanovic, J.Valcke, B.Lorcerie, Y.Gruel, P.Solal-Celigny, C.Le Maignan, J.M.Extra, P.Cottu, and D.Farge, 2002. Comparison of low-molecular-weight heparin and warfarin for the secondary prevention of venous thromboembolism in patients with cancer: a randomized controlled study. *Arch. Intern. Med.* **162**: 1729-1735.
192. Meyer,G., E.Vicaut, T.Danays, G.Agnelli, C.Becattini, J.Beyer-Westendorf, E.Bluhmki, H.Bouvaist, B.Brenner, F.Couturaud, C.Dellas, K.Empen, A.Franca, N.Galie, A.Geibel, S.Z.Goldhaber, D.Jimenez, M.Kozak, C.Kupatt, N.Kucher, I.M.Lang, M.Lankeit, N.Meneveau, G.Pacouret, M.Palazzini, A.Petris, P.Pruszczyk, M.Rugolotto, A.Salvi, S.Schellong, M.Sebbane, B.Sobkowicz, B.S.Stefanovic, H.Thiele, A.Torbicki, F.Verschuren, and S.V.Konstantinides, 2014. Fibrinolysis for patients with intermediate-risk pulmonary embolism. *N. Engl. J. Med.* **370**: 1402-1411.
193. Middeldorp,S., 2011. Evidence-based approach to thrombophilia testing. *J. Thromb. Thrombolysis* **31**: 275-281.
194. Mills,T.D., O.Chan, and M.Matson, 2001. The use of vena caval filters. *Hosp. Med.* **62**: 327-331.
195. Mismetti,P., S.Laporte, O.Pellerin, P.V.Ennezat, F.Couturaud, A.Elias, N.Falvo, N.Meneveau, I.Quere, P.M.Roy, O.Sanchez, J.Schmidt, C.Seinturier, M.A.Sevestre, J.P.Beregi, B.Tardy, P.Lacroix, E.Presles, A.Leizorovicz, H.Decousus, F.G.Barral, and G.Meyer, 2015. Effect of a retrievable inferior vena cava filter plus anticoagulation vs anticoagulation alone on risk of recurrent pulmonary embolism: a randomized clinical trial. *JAMA* **313**: 1627-1635.

196. Mismetti,P., S.Quenet, M.Levine, G.Merli, H.Decousus, E.Derobert, and S.Laporte, 2005. Enoxaparin in the treatment of deep vein thrombosis with or without pulmonary embolism: an individual patient data meta-analysis. *Chest* **128**: 2203-2210.
197. Monreal,M., A.W.Lensing, M.H.Prins, M.Bonet, J.Fernandez-Llamazares, J.Muchart, P.Prandoni, and J.A.Jimenez, 2004. Screening for occult cancer in patients with acute deep vein thrombosis or pulmonary embolism. *J. Thromb. Haemost.* **2**: 876-881.
198. Morse,M., 2004. Establishing a normal range for D-dimer levels through pregnancy to aid in the diagnosis of pulmonary embolism and deep vein thrombosis. *J. Thromb. Haemost.* **2**: 1202-1204.
199. Mousa,A.Y. and A.F.AbuRahma, 2013. May-Thurner syndrome: update and review. *Ann. Vasc. Surg.* **27**: 984-995.
200. Nazerian,P., S.Vanni, G.Volpicelli, C.Gigli, M.Zanobetti, M.Bartolucci, A.Ciavattone, A.Lamorte, A.Veltri, A.Fabbri, and S.Grifoni, 2014. Accuracy of point-of-care multiorgan ultrasonography for the diagnosis of pulmonary embolism. *Chest* **145**: 950-957.
201. Niemann,T., G.Nicolas, H.W.Roser, J.Muller-Brand, and G.Bongartz, 2010. Imaging for suspected pulmonary embolism in pregnancy-what about the fetal dose? A comprehensive review of the literature. *Insights. Imaging* **1**: 361-372.
202. O'Meara,J.J., R.A.McNutt, A.T.Evans, S.W.Moore, and S.M.Downs, 1994. A decision analysis of streptokinase plus heparin as compared with heparin alone for deep-vein thrombosis. *N. Engl. J. Med.* **330**: 1864-1869.
203. Othieno,R., A.M.Abu, and E.Okpo, 2007. Home versus in-patient treatment for deep vein thrombosis. *Cochrane. Database. Syst. Rev.* CD003076.
204. Palareti,G., 2014. How I treat isolated distal deep vein thrombosis (IDDVT). *Blood* **123**: 1802-1809.
205. Palareti,G., B.Cosmi, C.Legnani, E.Antonucci, M.De, V, A.Ghirarduzzi, D.Poli, S.Testa, A.Tosetto, V.Pengo, and P.Prandoni, 2014. D-dimer to guide the duration of anticoagulation in patients with venous thromboembolism: a management study. *Blood* **124**: 196-203.
206. Palareti,G., B.Cosmi, C.Legnani, A.Tosetto, C.Brusi, A.Iorio, V.Pengo, A.Ghirarduzzi, C.Pattacini, S.Testa, A.W.Lensing, and A.Tripodi, 2006. D-dimer testing to determine the duration of anticoagulation therapy. *N. Engl. J. Med.* **355**: 1780-1789.
207. Palareti,G., C.Legnani, B.Cosmi, G.Guazzaloca, M.Cini, and S.Mattarozzi, 2005. Poor anticoagulation quality in the first 3 months after unprovoked venous thromboembolism is a risk factor for long-term recurrence. *J. Thromb. Haemost.* **3**: 955-961.
208. Palareti,G., C.Legnani, B.Cosmi, G.Guazzaloca, C.Pancani, and S.Coccheri, 2002. Risk of venous thromboembolism recurrence: high negative predictive value of D-dimer performed after oral anticoagulation is stopped. *Thromb. Haemost.* **87**: 7-12.
209. Palareti,G., C.Legnani, B.Cosmi, L.Valdre, B.Lunghi, F.Bernardi, and S.Coccheri, 2003. Predictive value of D-dimer test for recurrent venous thromboembolism after anticoagulation withdrawal in subjects with a previous idiopathic event and in carriers of congenital thrombophilia. *Circulation* **108**: 313-318.



210. Palareti,G., C.Legnani, A.Lee, C.Manotti, J.Hirsh, A.D'Angelo, V.Pengo, M.Moia, and S.Coccheri, 2000. A comparison of the safety and efficacy of oral anticoagulation for the treatment of venous thromboembolic disease in patients with or without malignancy. *Thromb. Haemost.* **84**: 805-810.
211. Palareti,G. and S.Schellong, 2012. Isolated distal deep vein thrombosis: what we know and what we are doing. *J. Thromb. Haemost.* **10**: 11-19.
212. Palla,A., G.Rossi, F.Falascchi, L.Marconi, M.Pistolesi, and P.Prandoni, 2012. Is incidentally detected pulmonary embolism in cancer patients less severe? A case-control study. *Cancer Invest.* **30**: 131-134.
213. Partsch,H. and W.Blaettler, 2000. Compression and walking versus bed rest in the treatment of proximal deep venous thrombosis with low molecular weight heparin. *J. Vasc. Surg.* **32**: 861-869.
214. Pengo,V., A.W.Lensing, M.H.Prins, A.Marchiori, B.L.Davidson, F.Tiozzo, P.Albanese, A.Biasiolo, C.Pegoraro, S.Iliceto, and P.Prandoni, 2004. Incidence of chronic thromboembolic pulmonary hypertension after pulmonary embolism. *N. Engl. J. Med.* **350**: 2257-2264.
215. Perkins,J.M., T.R.Magee, and R.B.Galland, 1996. Phlegmasia caerulea dolens and venous gangrene. *Br. J. Surg.* **83**: 19-23.
216. Perrier,A., P.M.Roy, D.Aujesky, I.Chagnon, N.Howarth, A.L.Gourdier, G.Leftheriotis, G.Barghouth, J.Cornuz, D.Hayoz, and H.Bounameaux, 2004. Diagnosing pulmonary embolism in outpatients with clinical assessment, D-dimer measurement, venous ultrasound, and helical computed tomography: a multicenter management study. *Am. J. Med.* **116**: 291-299.
217. Perrier,A., P.M.Roy, O.Sanchez, G.Le Gal, G.Meyer, A.L.Gourdier, A.Furber, M.P.Revel, N.Howarth, A.Davido, and H.Bounameaux, 2005. Multidetector-row computed tomography in suspected pulmonary embolism. *N. Engl. J. Med.* **352**: 1760-1768.
218. Piccioli,A., A.W.Lensing, M.H.Prins, A.Falanga, G.L.Scannapieco, M.Ieran, M.Cigolini, G.B.Ambrosio, M.Monreal, A.Girolami, and P.Prandoni, 2004. Extensive screening for occult malignant disease in idiopathic venous thromboembolism: a prospective randomized clinical trial. *J. Thromb. Haemost.* **2**: 884-889.
219. Pierre-Justin,G. and L.A.Pierard, 2005. Management of mobile right heart thrombi: a prospective series. *Int. J. Cardiol* **99**: 381-388.
220. Pillny,M., W.Sandmann, B.Luther, B.T.Mueller, B.Tutschek, A.Gerhardt, R.B.Zotz, and R.E.Scharf, 2003. Deep venous thrombosis during pregnancy and after delivery: indications for and results of thrombectomy. *J. Vasc. Surg.* **37**: 528-532.
221. Plate,G., B.Eklof, L.Norgren, P.Ohlin, and J.A.Dahlstrom, 1997. Venous thrombectomy for iliofemoral vein thrombosis--10-year results of a prospective randomised study. *Eur. J. Vasc. Endovasc. Surg.* **14**: 367-374.
222. Pollack,C.V., P.A.Reilly, J.Eikelboom, S.Glund, P.Verhamme, R.A.Bernstein, R.Dubiel, M.V.Huisman, E.M.Hylek, P.W.Kamphuisen, J.Kreuzer, J.H.Levy, F.W.Sellke, J.Stangier, T.Steiner, B.Wang, C.W.Kam, and J.I.Weitz, 2015. Idarucizumab for Dabigatran Reversal. *N. Engl. J. Med.* **373**: 511-520.

223. Pollack,C.V., D.Schreiber, S.Z.Goldhaber, D.Slattery, J.Fanikos, B.J.O'Neil, J.R.Thompson, B.Hiestand, B.A.Briese, R.C.Pendleton, C.D.Miller, and J.A.Kline, 2011. Clinical characteristics, management, and outcomes of patients diagnosed with acute pulmonary embolism in the emergency department: initial report of EMPEROR (Multicenter Emergency Medicine Pulmonary Embolism in the Real World Registry). *J Am. Coll. Cardiol* **57**: 700-706.
224. Prandoni,P., A.W.Lensing, E.Bernardi, S.Villalta, P.Bagatella, and A.Girolami, 2002a. The diagnostic value of compression ultrasonography in patients with suspected recurrent deep vein thrombosis. *Thromb Haemost.* **88**: 402-406.
225. Prandoni,P., A.W.Lensing, A.Piccioli, E.Bernardi, P.Simioni, B.Girolami, A.Marchiori, P.Sabbion, M.H.Prins, F.Noventa, and A.Girolami, 2002b. Recurrent venous thromboembolism and bleeding complications during anticoagulant treatment in patients with cancer and venous thrombosis. *Blood* **100**: 3484-3488.
226. Prandoni,P., A.W.Lensing, M.H.Prins, E.Bernardi, A.Marchiori, P.Bagatella, M.Frulla, L.Mosena, D.Tormene, A.Piccioli, P.Simioni, and A.Girolami, 2002c. Residual venous thrombosis as a predictive factor of recurrent venous thromboembolism. *Ann. Intern. Med.* **137**: 955-960.
227. Prandoni,P., A.W.Lensing, M.H.Prins, M.Frulla, A.Marchiori, E.Bernardi, D.Tormene, L.Mosena, A.Pagnan, and A.Girolami, 2004. Below-knee elastic compression stockings to prevent the post-thrombotic syndrome: a randomized, controlled trial. *Ann. Intern. Med.* **141**: 249-256.
228. Prandoni,P., D.Tormene, V.F.Dalla, A.Concolato, and R.Pesavento, 2007. D-dimer as an adjunct to compression ultrasonography in patients with suspected recurrent deep vein thrombosis. *J. Thromb. Haemost.* **5**: 1076-1077.
229. Prandoni,P., S.Villalta, P.Bagatella, L.Rossi, A.Marchiori, A.Piccioli, E.Bernardi, B.Girolami, P.Simioni, and A.Girolami, 1997. The clinical course of deep-vein thrombosis. Prospective long-term follow-up of 528 symptomatic patients. *Haematologica* **82**: 423-428.
230. Prisco,D. and E.Grifoni, 2009. The role of D-dimer testing in patients with suspected venous thromboembolism. *Semin. Thromb. Hemost.* **35**: 50-59.
231. Pruszczyk,P., S.Goliszek, B.Lichodziejewska, M.Kostrubiec, M.Ciurzynski, K.Kurnicka, O.Dzikowska-Diduch, P.Palczewski, and A.Wyzgal, 2014. Prognostic value of echocardiography in normotensive patients with acute pulmonary embolism. *JACC. Cardiovasc. Imaging* **7**: 553-560.
232. Qanadli,S.D., H.M.El, A.Vieillard-Baron, T.Joseph, B.Mesurolle, V.L.Oliva, O.Barre, F.Bruckert, O.Dubourg, and P.Lacombe, 2001. New CT index to quantify arterial obstruction in pulmonary embolism: comparison with angiographic index and echocardiography. *Am. J. Roentgenol.* **176**: 1415-1420.
233. Raptopoulos,V. and P.M.Boiselle, 2001. Multi-detector row spiral CT pulmonary angiography: comparison with single-detector row spiral CT. *Radiology* **221**: 606-613.
234. Reinartz,P., J.E.Wildberger, W.Schaefer, B.Nowak, A.H.Mahnken, and U.Buell, 2004. Tomographic imaging in the diagnosis of pulmonary embolism: a comparison between V/Q lung scintigraphy in SPECT technique and multislice spiral CT. *J. Nucl. Med.* **45**: 1501-1508.

235. Reissig,A. and C.Kroegel, 2004. Therapeutic approaches to acute pulmonary embolism. *Internist.* **45**: 540-548.
236. Revel,M.P., O.Sanchez, S.Couchon, B.Planquette, A.Hernigou, R.Niarra, G.Meyer, and G.Chatellier, 2012. Diagnostic accuracy of magnetic resonance imaging for an acute pulmonary embolism: results of the 'IRM-EP' study. *J. Thromb. Haemost.* **10**: 743-750.
237. Ridker,P.M., S.Z.Goldhaber, E.Danielson, Y.Rosenberg, C.S.Eby, S.R.Deitcher, M.Cushman, S.Moll, C.M.Kessler, C.G.Elliott, R.Paulson, T.Wong, K.A.Bauer, B.A.Schwartz, J.P.Miletich, H.Bounameaux, and R.J.Glynn, 2003. Long-term, low-intensity warfarin therapy for the prevention of recurrent venous thromboembolism. *N. Engl. J. Med.* **348**: 1425-1434.
238. Righini,M., 2007. Is it worth diagnosing and treating distal deep vein thrombosis? No. *J. Thromb. Haemost.* **5 Suppl 1**: 55-59.
239. Righini,M., D.Aujesky, P.M.Roy, J.Cornuz, P.de Moerloose, H.Bounameaux, and A.Perrier, 2004. Clinical usefulness of D-dimer depending on clinical probability and cutoff value in outpatients with suspected pulmonary embolism. *Arch. Intern. Med.* **164**: 2483-2487.
240. Righini,M., C.Jobic, F.Boehlen, J.Broussaud, F.Becker, M.Jaffrelot, M.Blondon, B.Guias, and G.G.Le, 2013. Predicting deep venous thrombosis in pregnancy: external validation of the LEFT clinical prediction rule. *Haematologica* **98**: 545-548.
241. Righini,M., A.Perrier, P.de Moerloose, and H.Bounameaux, 2008. D-Dimer for venous thromboembolism diagnosis: 20 years later. *J. Thromb. Haemost.* **6**: 1059-1071.
242. Righini,M., E.J.Van, P.L.Den Exter, P.M.Roy, F.Verschuren, A.Ghuysen, O.T.Rutschmann, O.Sanchez, M.Jaffrelot, A.Trinh-Duc, G.C.Le, F.Moustafa, A.Principe, A.A.Van Houten, W.M.Ten, R.A.Douma, G.Hazelaar, P.M.Erkens, K.W.Van Kralingen, M.J.Grootenboers, M.F.Durian, Y.W.Cheung, G.Meyer, H.Bounameaux, M.V.Huisman, P.W.Kamphuisen, and G.G.Le, 2014. Age-adjusted D-dimer cutoff levels to rule out pulmonary embolism: the ADJUST-PE study. *JAMA* **311**: 1117-1124.
243. Robertson,L., S.E.Yeoh, G.Stansby, and R.Agarwal, 2015. Effect of testing for cancer on cancer- and venous thromboembolism (VTE)-related mortality and morbidity in patients with unprovoked VTE. *Cochrane. Database. Syst. Rev.* **3**: CD010837.
244. Roy,P.M., G.Meyer, B.Vielle, G.Le Gal, F.Verschuren, F.Carpentier, P.Leveau, and A.Furber, 2006. Appropriateness of diagnostic management and outcomes of suspected pulmonary embolism. *Ann. Intern. Med.* **144**: 157-164.
245. Russell,J.R., M.G.Stabin, R.B.Sparks, and E.Watson, 1997. Radiation absorbed dose to the embryo/fetus from radiopharmaceuticals. *Health Phys.* **73**: 756-769.
246. Sahut,D.M., P.A.Caumont, B.Planquette, M.P.Revel, P.Avillach, G.Chatellier, O.Sanchez, and G.Meyer, 2012. Risk factors and clinical outcome of unsuspected pulmonary embolism in cancer patients: a case-control study. *J. Thromb. Haemost.* **10**: 2032-2038.
247. Sampson,F.C., S.W.Goodacre, S.M.Thomas, and E.J.van Beek, 2007. The accuracy of MRI in diagnosis of suspected deep vein thrombosis: systematic review and meta-analysis. *Eur. Radiol.* **17**: 175-181.

248. Sanchez,O., L.Trinquant, I.Colombet, P.Durieux, M.V.Huisman, G.Chatellier, and G.Meyer, 2008. Prognostic value of right ventricular dysfunction in patients with haemodynamically stable pulmonary embolism: a systematic review. *Eur. Heart J.* **29**: 1569-1577.
249. Schellong,S.M., 2007. Distal DVT: worth diagnosing? Yes. *J. Thromb. Haemost.* **5 Suppl 1**: 51-54.
250. Schellong,S.M., H.Gerlach, V.Hach-Wunderle, E.Rabe, H.Riess, H.Carnarius, S.Eberle, and R.Bauersachs, 2009. Diagnosis of deep-vein thrombosis: Adherence to guidelines and outcomes in real-world health care. *Thromb. Haemost.* **102**: 1234-1240.
251. Schoepf,U.J., N.Holzknrecht, T.K.Helmberger, A.Crispin, C.Hong, C.R.Becker, and M.F.Reiser, 2002. Subsegmental pulmonary emboli: improved detection with thin-collimation multi-detector row spiral CT. *Radiology* **222**: 483-490.
252. Schoepf,U.J., N.Kucher, F.Kipfmueller, R.Quiroz, P.Costello, and S.Z.Goldhaber, 2004. Right ventricular enlargement on chest computed tomography: a predictor of early death in acute pulmonary embolism. *Circulation* **110**: 3276-3280.
253. Schouten,H.J., G.J.Geersing, H.L.Koek, N.P.Zuithoff, K.J.Janssen, R.A.Douma, J.J.van Delden, K.G.Moons, and J.B.Reitsma, 2013. Diagnostic accuracy of conventional or age adjusted D-dimer cut-off values in older patients with suspected venous thromboembolism: systematic review and meta-analysis. *BMJ* **346**: f2492.
254. Schueller-Weidekamm,C., C.M.Schaefer-Prokop, M.Weber, C.J.Herold, and M.Prokop, 2006. CT angiography of pulmonary arteries to detect pulmonary embolism: improvement of vascular enhancement with low kilovoltage settings. *Radiology* **241**: 899-907.
255. Schulman,S., R.J.Beyth, C.Kearon, and M.N.Levine, 2008. Hemorrhagic complications of anticoagulant and thrombolytic treatment: American College of Chest Physicians Evidence-Based Clinical Practice Guidelines (8th Edition). *Chest* **133**: 257S-298S.
256. Schulman,S., A.K.Kakkar, S.Z.Goldhaber, S.Schellong, H.Eriksson, P.Mismetti, A.V.Christiansen, J.Friedman, M.F.Le, N.Peter, and C.Kearon, 2014. Treatment of acute venous thromboembolism with dabigatran or warfarin and pooled analysis. *Circulation* **129**: 764-772.
257. Schulman,S., C.Kearon, A.K.Kakkar, P.Mismetti, S.Schellong, H.Eriksson, D.Baanstra, J.Schnee, and S.Z.Goldhaber, 2009. Dabigatran versus warfarin in the treatment of acute venous thromboembolism. *N. Engl. J. Med.* **361**: 2342-2352.
258. Schulman,S., C.Kearon, A.K.Kakkar, S.Schellong, H.Eriksson, D.Baanstra, A.M.Kvamme, J.Friedman, P.Mismetti, and S.Z.Goldhaber, 2013. Extended use of dabigatran, warfarin, or placebo in venous thromboembolism. *N. Engl. J. Med.* **368**: 709-718.
259. Schulman,S., A.S.Rhedin, P.Lindmarker, A.Carlsson, G.Larfars, P.Nicol, E.Loogna, E.Svensson, B.Ljungberg, and H.Walter, 1995. A comparison of six weeks with six months of oral anticoagulant therapy after a first episode of venous thromboembolism. Duration of Anticoagulation Trial Study Group. *N. Engl. J. Med.* **332**: 1661-1665.

260. Schwahn-Schreiber,C., M.Marshall, V.Wienert, H.Partsch, E.Rabe, and M.Stuecker, 2014. Wearing compression stockings after deep vein thrombosis is still helpful. Analysis of an article in The Lancet, December 2013. *Phlebologie* **43**: 137-139.
261. Seinturier,C., J.L.Bosson, M.Colonna, B.Imbert, and P.H.Carpentier, 2005. Site and clinical outcome of deep vein thrombosis of the lower limbs: an epidemiological study. *J. Thromb. Haemost.* **3**: 1362-1367.
262. Sevestre,M.A., J.Labarere, P.Casez, L.Bressollette, M.Taiar, G.Pernod, I.Quere, and J.L.Bosson, 2009. Accuracy of complete compression ultrasound in ruling out suspected deep venous thrombosis in the ambulatory setting. A prospective cohort study. *Thromb. Haemost.* **102**: 166-172.
263. Sharifi,M., M.Mehdipour, C.Bay, G.Smith, and J.Sharifi, 2010. Endovenous therapy for deep venous thrombosis: the TORPEDO trial. *Catheter. Cardiovasc. Interv.* **76**: 316-325.
264. Shivakumar,S.P., D.R.Anderson, and S.Couban, 2009. Catheter-associated thrombosis in patients with malignancy. *J. Clin. Oncol.* **27**: 4858-4864.
265. Simes,J., C.Becattini, G.Agnelli, J.W.Eikelboom, A.C.Kirby, R.Mister, P.Prandoni, and T.A.Brighton, 2014. Aspirin for the prevention of recurrent venous thromboembolism: the INSPIRE collaboration. *Circulation* **130**: 1062-1071.
266. Simonneau,G., H.Sors, B.Charbonnier, Y.Page, J.P.Laaban, R.Azarian, M.Laurent, J.L.Hirsch, E.Ferrari, J.L.Bosson, D.Mottier, and B.Beau, 1997. A comparison of low-molecular-weight heparin with unfractionated heparin for acute pulmonary embolism. The THESEE Study Group. *Tinzaparine ou Heparine Standard: Evaluations dans l'Embolie Pulmonaire.* *N. Engl. J. Med.* **337**: 663-669.
267. Simpson,E.L., M.D.Stevenson, A.Rawdin, and D.Papaioannou, 2009. Thrombophilia testing in people with venous thromboembolism: systematic review and cost-effectiveness analysis. *Health Technol. Assess.* **13**: iii, ix-91.
268. Sostman,H.D., P.D.Stein, A.Gottschalk, F.Matta, R.Hull, and L.Goodman, 2008. Acute pulmonary embolism: sensitivity and specificity of ventilation-perfusion scintigraphy in PIOPED II study. *Radiology* **246**: 941-946.
269. Spirk,D., M.Husmann, D.Hayoz, T.Baldi, B.Frauchiger, R.Engelberger, B.Amann-Vesti, I.Baumgartner, and N.Kucher, 2012. Predictors of in-hospital mortality in elderly patients with acute venous thrombo-embolism: the SWISS Venous ThromboEmbolism Registry (SWIVTER). *Eur. Heart J.* **33**: 921-926.
270. Stavropoulos,S.W., R.F.Sing, F.Elmasri, M.J.Silver, A.Powell, F.C.Lynch, A.K.Aal, A.J.Lansky, R.A.Settlage, and B.E.Muhs, 2014. The DENALI Trial: an interim analysis of a prospective, multicenter study of the Denali retrievable inferior vena cava filter. *J Vasc. Interv. Radiol.* **25**: 1497-505, 1505.
271. Steering Committee, 2012. Single-bolus tenecteplase plus heparin compared with heparin alone for normotensive patients with acute pulmonary embolism who have evidence of right ventricular dysfunction and myocardial injury: rationale and design of the Pulmonary Embolism Thrombolysis (PEITHO) trial. *Am. Heart J.* **163**: 33-38.
272. Stein,P.D., S.E.Fowler, L.R.Goodman, A.Gottschalk, C.A.Hales, R.D.Hull, K.V.Leeper, Jr., J.Popovich, Jr., D.A.Quinn, T.A.Sos, H.D.Sostman, V.F.Tapson, T.W.Wakefield, J.G.Weg, and P.K.Woodard, 2006. Multidetector computed tomography for acute pulmonary embolism. *N. Engl. J. Med.* **354**: 2317-2327.

273. Stein, P.D. and J.W. Henry, 1995. Prevalence of acute pulmonary embolism among patients in a general hospital and at autopsy. *Chest* **108**: 978-981.
274. Stein, P.D., R.D. Hull, K.C. Patel, R.E. Olson, W.A. Ghali, R. Brant, R.K. Biel, V. Bharadia, and N.K. Kalra, 2004. D-dimer for the exclusion of acute venous thrombosis and pulmonary embolism: a systematic review. *Ann. Intern. Med.* **140**: 589-602.
275. Stein, P.D., P.K. Woodard, J.G. Weg, T.W. Wakefield, V.F. Tapson, H.D. Sostman, T.A. Sos, D.A. Quinn, K.V. Leeper, Jr., R.D. Hull, C.A. Hales, A. Gottschalk, L.R. Goodman, S.E. Fowler, and J.D. Buckley, 2007. Diagnostic pathways in acute pulmonary embolism: recommendations of the PIOPED II Investigators. *Radiology* **242**: 15-21.
276. Strandness, D.E., Jr., Y. Langlois, M. Cramer, A. Randlett, and B.L. Thiele, 1983. Long-term sequelae of acute venous thrombosis. *JAMA* **250**: 1289-1292.
277. Sullivan, V., P.M. Denk, S.S. Sonnad, M.J. Eagleton, and T.W. Wakefield, 2001. Ligation versus anticoagulation: treatment of above-knee superficial thrombophlebitis not involving the deep venous system. *J. Am. Coll. Surg.* **193**: 556-562.
278. Superficial Thrombophlebitis Treated by Enoxaparin Study Group, 2003. A pilot randomized double-blind comparison of a low-molecular-weight heparin, a nonsteroidal anti-inflammatory agent, and placebo in the treatment of superficial vein thrombosis. *Arch. Intern. Med.* **163**: 1657-1663.
279. Sutter, M.E., S.D. Turnipseed, D.B. Diercks, P. Samuel, and R.H. White, 2009. Venous ultrasound testing for suspected thrombosis: incidence of significant non-thrombotic findings. *J. Emerg. Med.* **36**: 55-59.
280. Tack, D., V. de Maertelaer, and P.A. Gevenois, 2003. Dose reduction in multidetector CT using attenuation-based online tube current modulation. *Am. J. Roentgenol.* **181**: 331-334.
281. Tan, M. and M.V. Huisman, 2011. The diagnostic management of acute venous thromboembolism during pregnancy: recent advancements and unresolved issues. *Thromb. Res.* **127 Suppl 3**: S13-S16.
282. Tan, M., G.C. Mol, C.J. van Rooden, F.A. Klok, R.E. Westerbeek, S.A. Iglesias Del, M.A. van de Ree, R.A. de, and M.V. Huisman, 2014. Magnetic resonance direct thrombus imaging differentiates acute recurrent ipsilateral deep vein thrombosis from residual thrombosis. *Blood* **124**: 623-627.
283. Tan, M., C.J. van Rooden, R.E. Westerbeek, and M.V. Huisman, 2009. Diagnostic management of clinically suspected acute deep vein thrombosis. *Br. J. Haematol.* **146**: 347-360.
284. Thomas, S.M., S.W. Goodacre, F.C. Sampson, and E.J. van Beek, 2008. Diagnostic value of CT for deep vein thrombosis: results of a systematic review and meta-analysis. *Clin. Radiol.* **63**: 299-304.
285. Tick, L.W., C.J. Doggen, F.R. Rosendaal, W.R. Faber, M.T. Bousema, A.J. Mackaay, B.P. VAN, and M.H. Kramer, 2010. Predictors of the post-thrombotic syndrome with non-invasive venous examinations in patients 6 weeks after a first episode of deep vein thrombosis. *J. Thromb. Haemost.* **8**: 2685-2692.

286. Torbicki,A., N.Galie, A.Covezzoli, E.Rossi, R.M.De, and S.Z.Goldhaber, 2003. Right heart thrombi in pulmonary embolism: results from the International Cooperative Pulmonary Embolism Registry. *J. Am. Coll. Cardiol* **41**: 2245-2251.
287. Torkzad,M.R., K.Bremme, M.Hellgren, M.J.Eriksson, A.Hagman, T.Jorgensen, K.Lund, G.Sandgren, L.Blomqvist, and P.Kalebo, 2010. Magnetic resonance imaging and ultrasonography in diagnosis of pelvic vein thrombosis during pregnancy. *Thromb. Res.* **126**: 107-112.
288. van Belle,A., H.R.Bueller, M.V.Huisman, P.M.Huisman, K.Kaasjager, P.W.Kamphuisen, M.H.Kramer, M.J.Kruij, J.M.Kwakkel-van Erp, F.W.Leebeek, M.Nijkeuter, M.H.Prins, M.Sohne, and L.W.Tick, 2006. Effectiveness of managing suspected pulmonary embolism using an algorithm combining clinical probability, D-dimer testing, and computed tomography. *JAMA* **295**: 172-179.
289. van der Hulle,T., P.L.Den Exter, J.Kooiman, J.J.van der Hoeven, M.V.Huisman, and F.A.Klok, 2014a. Meta-analysis of the efficacy and safety of new oral anticoagulants in patients with cancer-associated acute venous thromboembolism. *J. Thromb. Haemost.* **12**: 1116-1120.
290. van der Hulle,T., J.Kooiman, P.L.Den Exter, O.M.Dekkers, F.A.Klok, and M.V.Huisman, 2014b. Effectiveness and safety of novel oral anticoagulants as compared with vitamin K antagonists in the treatment of acute symptomatic venous thromboembolism: a systematic review and meta-analysis. *J. Thromb. Haemost.* **12**: 320-328.
291. van Es,N., M.Coppens, S.Schulman, S.Middeldorp, and H.R.Bueller, 2014. Direct oral anticoagulants compared with vitamin K antagonists for acute venous thromboembolism: evidence from phase 3 trials. *Blood* **124**: 1968-1975.
292. Vardi,M., E.Zittan, and H.Bitterman, 2009. Subcutaneous unfractionated heparin for the initial treatment of venous thromboembolism. *Cochrane. Database. Syst. Rev.* CD006771.
293. Vieillard-Baron,A., S.D.Qanadli, Y.Antakly, T.Fourme, Y.Loubieres, F.Jardin, and O.Dubourg, 1998. Transesophageal echocardiography for the diagnosis of pulmonary embolism with acute cor pulmonale: a comparison with radiological procedures. *Intensive Care Med.* **24**: 429-433.
294. Volpicelli,G., M.Elbarbary, M.Blaivas, D.A.Lichtenstein, G.Mathis, A.W.Kirkpatrick, L.Melniker, L.Gargani, V.E.Noble, G.Via, A.Dean, J.W.Tsung, G.Soldati, R.Copetti, B.Bouhemad, A.Reissig, E.Agricola, J.J.Rouby, C.Arbelot, A.Liteplo, A.Sargsyan, F.Silva, R.Hoppmann, R.Breitkreutz, A.Seibel, L.Neri, E.Storti, and T.Petrovic, 2012. International evidence-based recommendations for point-of-care lung ultrasound. *Intensive Care Med.* **38**: 577-591.
295. Wacker,P., R.Wacker, H.-U.Kreft, and et al., 2004a. Akute Lungenembolie: Der echokardiographische Rechtsherz-Score ist nicht nur Prädiktor der Krankenhaussterblichkeit, sondern auch Prädiktor der 6-Monats-Sterblichkeit. *Intensivmedizin* **41**: 270.
296. Wacker,P., R.Wacker, H.-U.Kreft, and et al., 2004b. Akute Lungenembolie: Die meisten Patienten weisen für die Diagnosestellung charakteristische Symptome auf. Ein Algorithmus für die Krankenhausnotaufnahme bzw. den Patient-Arzt-Primärkontakt wird vorgeschlagen. *Intensivmedizin* **41**: 283.

297. Wacker,P., R.Wacker, K.Werdan, T.Hahnemann, C.Gromann, K.Janata, K.Hahlweg, H.-U.Kreft, C.Zink-Wohlfart, and P.Tilhein, 2009. Acute pulmonary embolism: right heart strain, age, clinical course, blood pressure, and presence of left heart failure are predictors of mortality. Results of a multicentre registry. *Clin. Res. Cardiol.* **98 Suppl 1**: 1.
298. Wan,Y., C.Heneghan, R.Perera, N.Roberts, J.Hollowell, P.Glasziou, C.Bankhead, and Y.Xu, 2008. Anticoagulation control and prediction of adverse events in patients with atrial fibrillation: a systematic review. *Circ. Cardiovasc. Qual. Outcomes.* **1**: 84-91.
299. Watson,L., C.Broderick, and M.P.Armon, 2014. Thrombolysis for acute deep vein thrombosis. *Cochrane. Database. Syst. Rev.* **1**: CD002783.
300. Waurick,K., 2014. Pitfalls of anesthesiologic management in operative or interventional securing of aneurysm. *Anästhesiol. Intensivmed Notfallmed. Schmerzther.* **49**: 648-653.
301. Wells,P.S., 2007. Integrated strategies for the diagnosis of venous thromboembolism. *J. Thromb. Haemost.* **5 Suppl 1**: 41-50.
302. Wells,P.S., D.R.Anderson, M.Rodger, M.Forgie, C.Kearon, J.Dreyer, G.Kovacs, M.Mitchell, B.Lewandowski, and M.J.Kovacs, 2003. Evaluation of D-dimer in the diagnosis of suspected deep-vein thrombosis. *N. Engl. J. Med.* **349**: 1227-1235.
303. Wells,P.S., D.R.Anderson, M.A.Rodger, M.A.Forgie, P.Florack, D.Touchie, B.Morrow, L.Gray, K.O'Rourke, G.Wells, J.Kovacs, and M.J.Kovacs, 2005. A randomized trial comparing 2 low-molecular-weight heparins for the outpatient treatment of deep vein thrombosis and pulmonary embolism. *Arch. Intern. Med.* **165**: 733-738.
304. Wells,P.S., M.A.Forgie, and M.A.Rodger, 2014. Treatment of venous thromboembolism. *JAMA* **311**: 717-728.
305. Wells,P.S. and A.J.Forster, 2001. Thrombolysis in deep vein thrombosis: is there still an indication? *Thromb. Haemost.* **86**: 499-508.
306. Wells,P.S., J.S.Ginsberg, D.R.Anderson, C.Kearon, M.Gent, A.G.Turpie, J.Bormanis, J.Weitz, M.Chamberlain, D.Bowie, D.Barnes, and J.Hirsh, 1998. Use of a clinical model for safe management of patients with suspected pulmonary embolism. *Ann. Intern. Med.* **129**: 997-1005.
307. Wells,P.S., J.Hirsh, D.R.Anderson, A.W.Lensing, G.Foster, C.Kearon, J.Weitz, R.D'Ovidio, A.Cogo, and P.Prandoni, 1995. Accuracy of clinical assessment of deep-vein thrombosis. *Lancet* **345**: 1326-1330.
308. Wharin,C. and V.Tagalakis, 2014. Management of venous thromboembolism in cancer patients and the role of the new oral anticoagulants. *Blood Rev.* **28**: 1-8.
309. White,R.H., W.S.Chan, H.Zhou, and J.S.Ginsberg, 2008. Recurrent venous thromboembolism after pregnancy-associated versus unprovoked thromboembolism. *Thromb. Haemost.* **100**: 246-252.
310. Wiener,R.S., L.M.Schwartz, and S.Woloshin, 2013. When a test is too good: how CT pulmonary angiograms find pulmonary emboli that do not need to be found. *BMJ* **347**: f3368.



311. Wild,J.M., H.Marshall, M.Bock, L.R.Schad, P.M.Jakob, M.Puderbach, F.Molinari, E.J.van Beek, and J.Biederer, 2012. MRI of the lung (1/3): methods. *Insights. Imaging* **3**: 345-353.
312. Wildberger,J.E., A.H.Mahnken, M.Das, A.Kuttner, M.Lell, and R.W.Gunther, 2005. CT imaging in acute pulmonary embolism: diagnostic strategies. *Eur. Radiol.* **15**: 919-929.
313. Wilkens,H., I.Lang, T.Blankenburger, C.Grohe, S.Guth, M.Held, W.Klepetko, S.Konstantinides, T.Kramm, U.Kruger, M.Lankeit, H.J.Schafers, H.J.Seyfarth, and E.Mayer, 2014. [Chronic thromboembolic pulmonary hypertension--a position paper]. *Dtsch. Med. Wochenschr.* **139 Suppl 4**: S155-S165.
314. Zondag,W., J.Kooiman, F.A.Klok, O.M.Dekkers, and M.V.Huisman, 2013. Outpatient versus inpatient treatment in patients with pulmonary embolism: a meta-analysis. *Eur. Respir. J* **42**: 134-144.

**Tab. 1: Validierter klinischer Score zur Ermittlung der klinischen Wahrscheinlichkeit einer Venenthrombose: Wells-Score [Wells et al. 1995]**

Klinische Charakteristik	Score
Aktive Tumorerkrankung	1,0
Lähmung oder kürzliche Immobilisation der Beine	1,0
Bettruhe (>3 Tage); große Chirurgie (<12 Wochen)	1,0
Schmerz / Verhärtung entlang der tiefen Venen	1,0
Schwellung ganzes Bein	1,0
Unterschenkelschwellung >3 cm gegenüber Gegenseite	1,0
Eindrückbares Ödem am symptomatischen Bein	1,0
Kollateralvenen	1,0
Frühere, dokumentierte TVT	1,0
Alternative Diagnose mindestens ebenso wahrscheinlich wie Venenthrombose	-2,0

**Score  $\geq$  2,0: Wahrscheinlichkeit für TVT hoch**

**Score < 2,0: Wahrscheinlichkeit für TVT nicht hoch**

TVT = Venenthrombose

**Tab. 2: Initiale Antikoagulation und Erhaltungstherapie bei Venenthrombose / Lungenembolie (= 3 - 6 Mon. nach Ereignis) - Stand: September 2015**

Wirkstoff/-gruppe	Präparat	Hersteller	Initiale Dosis / Startmedikation	Erhaltungsdosis	Anwendung	Laborkontrolle /Test
<b>NM- Heparine</b>						
Certoparin	Mono-Embolex <sup>®</sup> 8000 I.E. Therapie	Aspen Germany	8000 IE	* 8000 IE	2x sc / d	i.d.R. nicht erforderlich, ggf. Anti-Xa-Test
Dalteparin	Fragmin <sup>®</sup>	Pfizer	100 IE/kg KG	* 100 IE/kg KG	2x sc / d	
	Fragmin <sup>®</sup>	Pfizer	200 IE/kg KG	* 200 IE/kg KG	1x sc / d	
Enoxaparin**	Clexane <sup>®</sup>	Sanofi	1,0 mg/kg KG	* 1,0 mg/kg KG	2x sc / d	
Nadroparin	Fraxiparine <sup>®</sup>	Aspen Germany	0,1 ml/10kg KG	* 0,1 ml/10kg KG	2x sc / d	
	Fraxodi <sup>®</sup>	Aspen Germany	0,1 ml/10kg KG	* 0,1 ml/10kg KG	1x sc / d	
Reviparin	Clivarin <sup>®</sup>	Mylan Healthcare GmbH	0,6 ml bei KG 45-60 kg	* 0,6 ml bei KG 45-60 kg	2x sc / d	
	Clivarodi <sup>®</sup>	Mylan Healthcare GmbH	0,6 ml bei KG > 60 kg	* 0,6 ml bei KG > 60 kg	1x sc / d	
Tinzaparin	innohep <sup>®</sup>	LEO Pharma GmbH	175 IE/kg KG	* 175 IE/kg KG	1x sc / d	
<b>Pentasaccharid</b>						
Fondaparinux	Arixtra <sup>®</sup>	Aspen Germany	7,5 mg 5 mg bei KG < 50 kg 10 mg bei KG > 100 kg	* 7,5 mg 5 mg bei KG < 50 kg 10 mg bei KG > 100 kg	1x sc / d	i.d.R. nicht erforderlich, ggf. Anti-Xa-Test
<b>UF-Heparine</b>						
Heparin-Calcium	Heparin-Calcium <sup>®</sup>	ratiopharm	Bolus 5000IE, dann 15-20 IE/kg KG/h	* ca. 15-20 IE/kg KG/h	Bolus iv, dann iv- Infusion oder 2x sc / d	immer erforderlich mit aPTT
Heparin-Natrium	Heparin-Natrium <sup>®</sup>	B.Braun Melsungen, ratiopharm				
<b>Direkte orale Antikoagulanzen</b>						
Dabigatranetexilat	Pradaxa <sup>®</sup>	Boehringer Ingelheim International GmbH	NMH, UFH oder FDX mind. 5 Tage.	150 mg	2x oral / d	i.d.R nicht erforderlich, ggf. Spiegel bestimmen
Rivaroxaban	Xarelto <sup>®</sup>	Bayer Healthcare	15 mg 2x/d oral 3 Wo.	20 mg	1x oral / d	
Apixaban	Eliquis <sup>®</sup>	Bristol-Myers Squibb	10 mg 2x/d oral 1 Wo.	5 mg	2x oral / d	
Edoxaban	Lixiana <sup>®</sup>	Daiichi-Sankyo	NMH, UFH oder FDX mind. 5 Tage.	60 mg	1x oral / d	
<b>Vitamin K-Antagonisten***</b>						
Phenprocoumon	Marcumar <sup>®</sup> Falithrom <sup>®</sup>	Meda Pharma GmbH & Co Hexal AG	6 mg/d am 1. und 2. Tag; NMH, UFH od. FDX parallel bis INR ≥2,0	ca. 1,5 - 4,5 mg allein weiter bei INR ≥ 2,0	1x oral / d	immer erforderlich, INR-Zielbereich 2,0-3,0
Warfarin-Natrium	Coumadin <sup>®</sup> 5 mg	Bristol-Myers Squibb	2,5-5 mg/d am 1. und 2. Tag; NMH, UFH od. FDX parallel bis INR ≥2,0	ca. 2,5 - 10,0 mg allein weiter bei INR ≥ 2,0	1x oral / d	

NMH = Niedermolekulare Heparine; UFH = Unfraktionierte Heparine; FDX = Fondaparinux; IE = Internationale Einheiten; KG = Körpergewicht;

\* **Präparatespezifische Zulassungssituation** beachten, s. auch Fließtext; \*\* Enoxaparin mit 1,5 mg/kg KG/d und \*\*\*Acenocoumarol (Sintrom<sup>®</sup>) zugelassen in A / CH  
Vor Therapiebeginn sind die **Fachinformationen der Hersteller** zu beachten, insbesondere wg. der vorgegebenen **Dosisreduktionen in Risikogruppen**

**Tab. 3: Kriterien für bzw. gegen eine verlängerte Erhaltungstherapie mit Antikoagulanzen**

Kriterium	für fortgesetzte Therapie	gegen fortgesetzte Therapie
Risikofaktor	fortbestehend	passager
Genese	unklar	getriggert
Rezidiv	ja	nein
Blutungsrisiko	gering	hoch
Bisherige Antikoagulationsqualität	gut	schlecht
D-Dimere (nach Therapieende)	erhöht	normal
Residualthrombus	vorhanden	fehlend
Geschlecht	Mann	Frau
Thrombus-Ausdehnung	langstreckig	kurzstreckig
Thrombus-Lokalisation	proximal	distal
Schwere Thrombophilie	ja*	nein**
Patientenpräferenz	dafür	dagegen

\* z.B. Antiphospholipid-Syndrom,

\*\* z.B. Heterozygote Faktor V- oder heterozygote Prothrombinmutation

**Tab. 4: Validierter klinischer Score zur Ermittlung der klinischen Wahrscheinlichkeit einer Lungenembolie :  
 Wells-Score [Wells et al. 1998]**

Wells-Score		
	Punkte	
Kriterien	Originalversion	Vereinfachte Version
Frühere TVT oder LE	1,5	1
Frische Operation oder Immobilisation	1,5	1
Tumorerkrankung	1	1
Hämoptyse	1	1
Herzfrequenz $\geq 100$ Schläge pro Minute	1,5	1
Klinische Zeichen einer TVT	3	1
Alternative Diagnose unwahrscheinlicher als LE	3	1
Klinische Wahrscheinlichkeit		
<i>3 Ebenen-Score</i>		
Niedrig	0-1	--
Mittel / intermediär	2-6	--
Hoch	$\geq 7$	--
<i>Dichotomisierter Score</i>		
LE unwahrscheinlich	0-4	0-1
LE wahrscheinlich	$\geq 5$	$\geq 2$

TVT = Venenthrombose, LE = Lungenembolie

**Tab. 5: Validierter Score zur Ermittlung der klinischen Wahrscheinlichkeit einer Lungenembolie :  
Genfer Score [Le Gal et al. 2006b]**

Revidierter Genfer Score		
Kriterien	Punkte	
	Originalversion	Vereinfachte Version
Alter >65 Jahre	1	1
Frühere TVT oder LE	3	1
Operation oder Knochenfraktur innerhalb des letzten Monats	2	1
Aktive Tumorerkrankung	2	1
Einseitiger Beinschmerz	3	1
Hämoptyse	2	1
Herzfrequenz: 75-94 Schläge pro Minute	3	1
≥95 Schläge pro Minute	5	2
Schmerz bei Palpation entlang einer tiefen Beinvene, einseitiges Ödem	4	1
Klinische Wahrscheinlichkeit		
<i>3 Ebenen-Score</i>		
Niedrig	0-3	0-1
Mittel / intermediär	4-10	2-4
Hoch	≥11	≥5
<i>Dichotomisierter Score</i>		
LE unwahrscheinlich	0-5	0-2
LE wahrscheinlich	≥6	≥3

TVT = Venenthrombose; LE = Lungenembolie

**Tab. 6a: Validierte klinische Scores zur Risikostratifizierung einer nachgewiesenen Lungenembolie :  
 Original-PESI und sPESI: *klinische Parameter*  
 (modifiziert nach [Konstantinides et al. 2014])**

Klinische Parameter	Punkte	
	Original-PESI	sPESI
Lebensalter	Alter in Jahren	1 Punkt wenn Alter >80 Jahre
Männliches Geschlecht	+10	-
Tumorerkrankung	+30	1
Chronische Herzinsuffizienz	+10	1
Chronische Lungenerkrankung	+10	
Pulsfrequenz $\geq 110$ Schläge pro Minute	+20	1
Systolischer Blutdruck <100 mmHg	+30	1
Atemfrequenz >30 Atemzüge pro Minute	+20	-
Temperatur <36°C	+20	-
Bewusstseinsstörung	+60	-
Arterielle Hämoglobinsättigung <90%	+20	1

PESI = Pulmonary Embolism Severity Index; sPESI = simplified PESI

Beispiel: 60-jähriger Mann, ohne Tumorerkrankung, Herzfrequenz 129 Schläge/min, Normalwerte für Blutdruck und Temperatur erhält im PESI-Score 90 Punkte) [60 (Alter) +10 (Geschlecht) +20 (Tachykardie)] und im sPESI-Score 1 Punkt (Tachykardie)

**Tab. 6b: Validierte klinische Scores zur Risikostratifizierung einer nachgewiesenen Lungenembolie:  
 Original-PESI und sPESI: *Risikokategorien*  
 (modifiziert nach [Konstantinides et al. 2014])**

Risikokategorien	
Original-PESI	sPESI
<p><b>Kategorie I: ≤65 Punkte</b>                      sehr niedriges 30-Tages-Todesrisiko (0–1,6%)</p> <p><b>Kategorie II: 66–85 Punkte</b>                      niedriges 30-Tages-Todesrisiko (1,7–3,5%)</p> <p><b>Kategorie III: 86–105 Punkte</b>                      moderates 30-Tages-Todesrisiko (3,2–7,1%)</p> <p><b>Kategorie IV: 106–125 Punkte</b>                      hohes Todesrisiko (4,0–11,4%)</p> <p><b>Kategorie V: &gt;125 Punkte</b>                      sehr hohes Todesrisiko (10,0–24,5%)</p>	<p><b>0 Punkte:</b>                      30-Tages-Todesrisiko: 1,0%                      (95% VI : 0,0–2,1%)</p> <p><b>≥1 Punkt</b>                      30-Tages-Todesrisiko: 10,9%                      (95% VI : 8,5–13,2%)</p>

PESI = Pulmonary Embolism Severity Index; sPESI = simplified PESI  
 95% VI = 95% Vertrauensintervall



**Tab. 7: Risikostratifizierung der Lungenembolie  
 (modifiziert nach [Konstantinides et al. 2014])**

Klinisches Risiko		Risikoparameter und Scores			
		Schock oder Hypotension	PESI-Kategorie III-V oder sPESI $\geq 1$	RV- Dysfunktion (Bildgebung*)	Kardiale biochemische Marker**
<b>Hoch</b>		+	(+)	+	(+)
<b>Intermediär</b>	Intermediär-hoch	-	+	Beide positiv	
	Intermediär-niedrig	-	+	Ein (oder kein) Kriterium positiv	
<b>Niedrig</b>		-	-	Bestimmung optional; falls bestimmt: beide negativ	

PESI = Pulmonary Embolism Severity Index; sPESI = simplified PESI; RV = rechtsventrikuläre Dysfunktion;

\* Bildgebung = Echokardiographie oder CT; \*\* Kardiale biochemische Marker = Troponin, natriuretische Peptide

**Tab. 8: Geschätzte Strahlenbelastung radiologischer Methoden bei der Abklärung einer Lungenembolie in der Schwangerschaft (modifiziert nach [Konstantinides et al. 2014])**

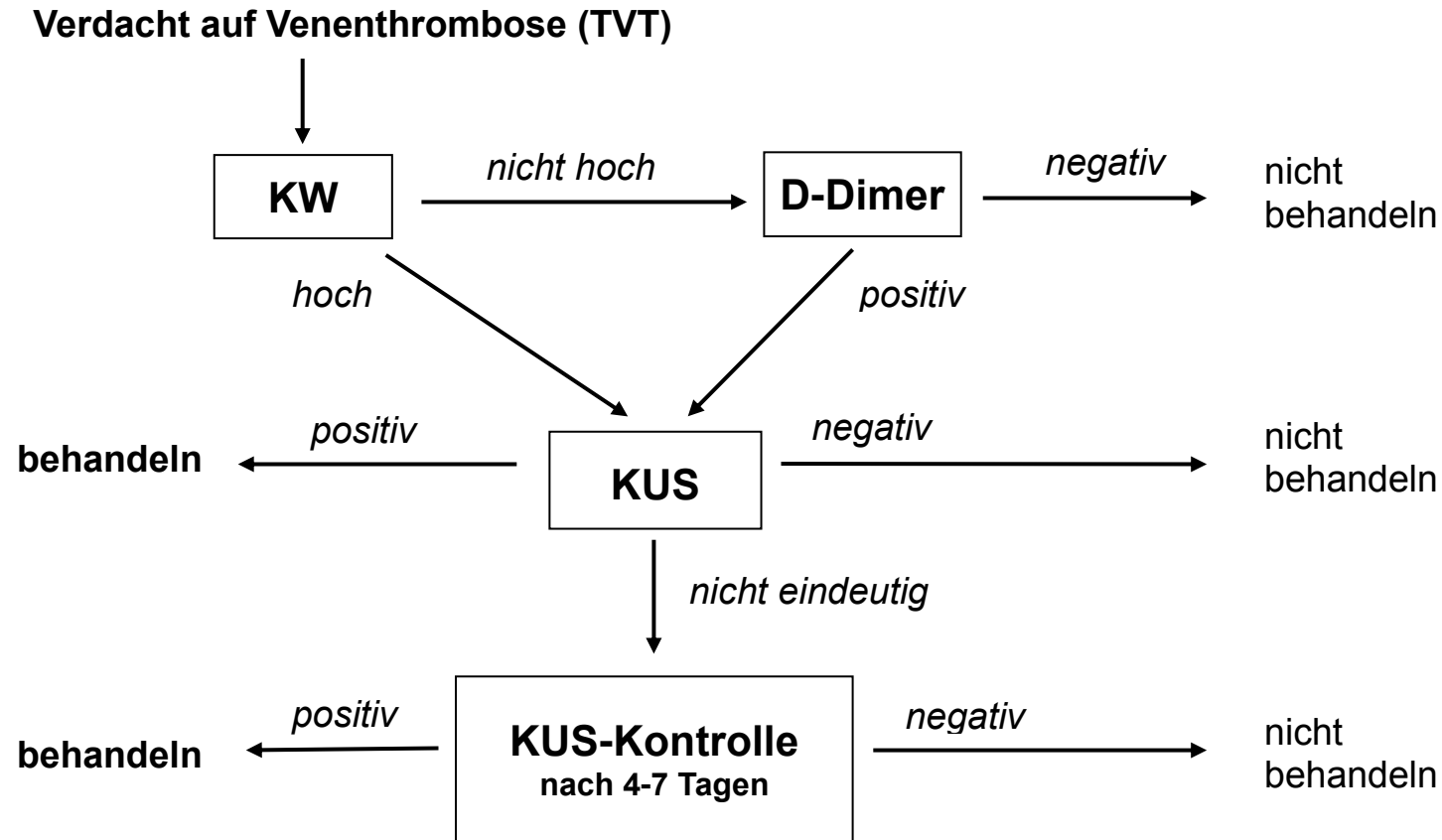
Test	Geschätzte Strahlenbelastung des Fötus (mSv)	Geschätzte Strahlenbelastung der weiblichen Brust (mSv)
Rö-Thorax	< 0,01	0,01
Perfusionsszintigraphie mit Technetium-99m markiertem Albumin Low dose: 40 MBq High dose: 200 MBq	0,11 - 0,20 0,20 - 0,60	0,28 - 0,50 1,20
Ventilationsszintigraphie	0,10 - 0,30	< 0,01
CT-Angiographie	0,24 - 0,66	10 - 70

mSv = Millisievert

**Tab. 9: Validierte Thrombolyse-Schemata zur Therapie der akuten Lungenembolie  
[Lankeit and Konstantinides 2010]**

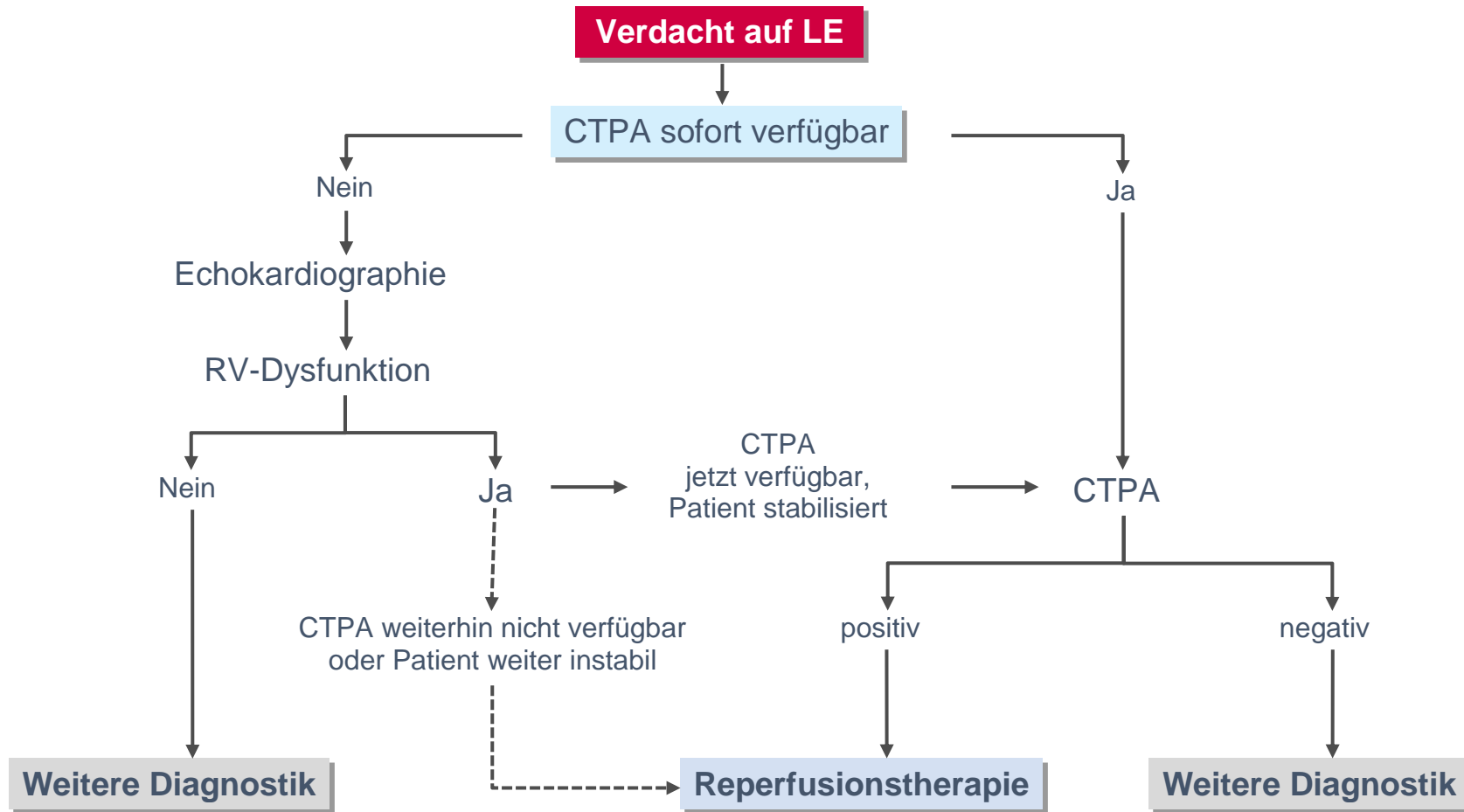
Alteplase (rt-PA)	Bolus-Injektion von 10 mg über 1-2 min, gefolgt von 90 mg über 2 h oder 100 mg über 2 h oder akzeleriert: 0,6 mg/kg über 15 min
Streptokinase	250.000 IE über 30 min, gefolgt von 100.000 IE/h über 12-24 h oder akzeleriert: 1,5 Mio. IE über 2 h
Urokinase	4.400 IE/kg KG über 10 min, gefolgt von 4.400 IE/kg/h über 12-24 h oder akzeleriert: 3 Mio. IE über 2 h
Reteplase	Zwei Bolus-Injektionen à 10 IU im Intervall von 30 min (in einer prospektiven Studie validiert; noch keine Zulassung für diese Indikation)
Tenecteplase	Gewichtsadaptiertes Schema mit Bolus-Injektion von 30-50 mg über 5-10 sec wie beim akuten Myokardinfarkt (in einer prospektiven Studie validiert; noch keine Zulassung für die- se Indikation)

**Abb.1: Diagnostischer Algorithmus bei Verdacht auf Venenthrombose**



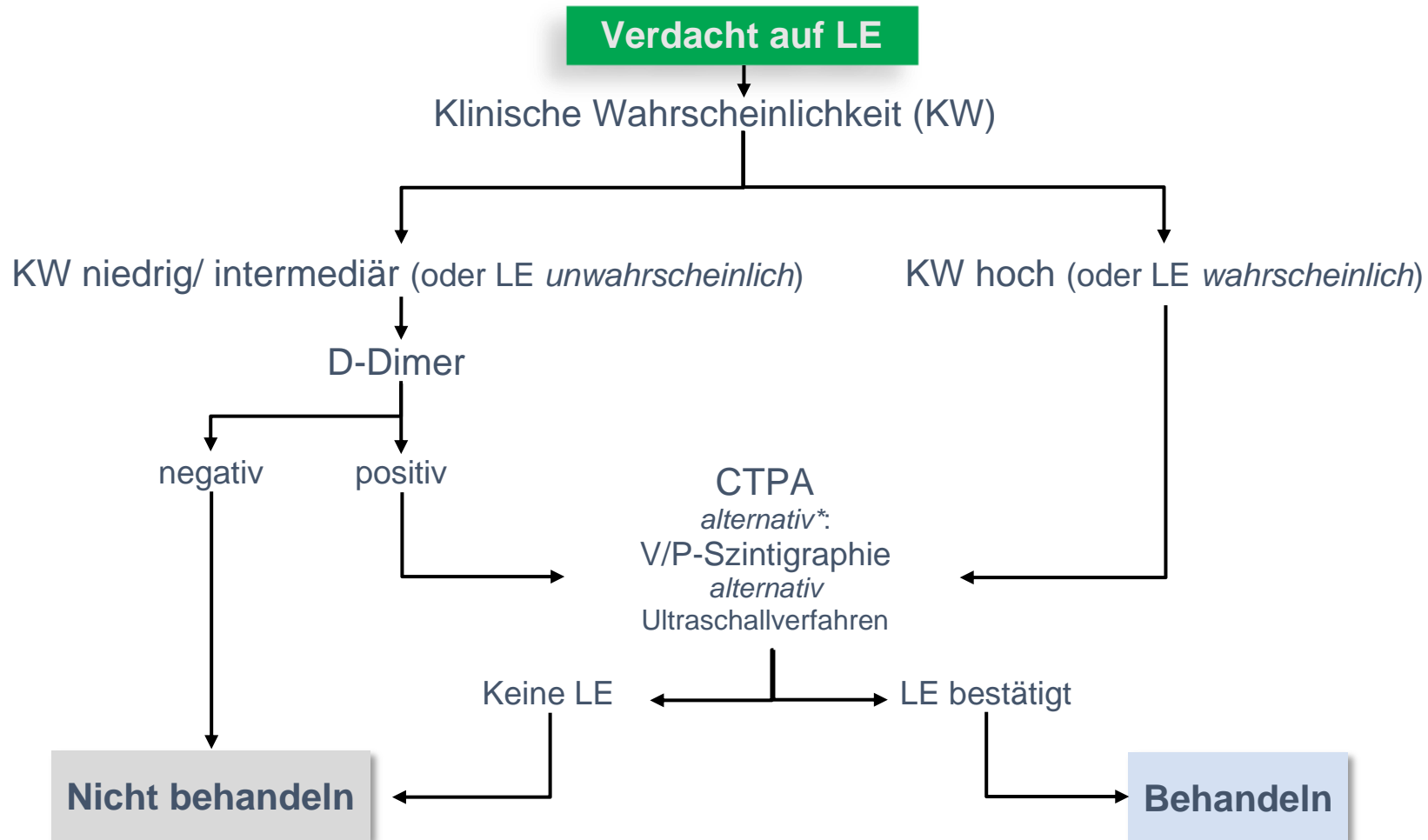
**KW** = Klinische Wahrscheinlichkeit  
**KUS** = Kompressionsultraschall der Beinvenen

**Abb. 2: Diagnostischer Algorithmus:  
Verdacht auf Lungenembolie mit hohem klinischem Risiko - instabiler Patient  
(modifiziert nach [Konstantinides et al. 2014])**



CTPA = computertomographische Pulmonalisangiographie, LE = Lungenembolie, RV = rechtsventrikulär

**Abb. 3: Diagnostischer Algorithmus:  
Verdacht auf Lungenembolie ohne hohes klinisches Risiko - stabiler Patient  
(modifiziert nach [Konstantinides et al. 2014])**



CTPA = Computertomographische Pulmonalisangiographie, KW = klinische Wahrscheinlichkeit, V/P = Ventilations-/Perfusions-Szintigraphie.

\* **Alternative Verfahren** sind insbesondere indiziert, wenn die CTPA bei individueller Abschätzung zu risikoreich erscheint. Weniger invasiv ist die **V/P-Szintigraphie** und nicht-invasiv sind die **Ultraschallverfahren**. Bei sonographischem Nachweis einer Beinvenenthrombose kann der Verdacht auf LE als bestätigt angesehen werden, denn die Therapie ist identisch. Der Lungenultraschall kann zum LE-Nachweis mit herangezogen werden. Bei negativen Ultraschallbefunden ist eine LE nicht ausgeschlossen!